

от сердца (при чреспищеводном введении зонда). Это дает широкие возможности для уточненной диагностики аритмий, устраняя диагностические ограничения, имеющиеся у наружной электрокардиографии. Однако, во-первых, не все нарушения ритма, тахикардические и брадикардические, могут быть индуцированы электростимуляцией сердца, или не во всех случаях в ходе ЭФИ могут быть созданы необходимые условия для их индукции. Это означает возможность получения ложноотрицательных заключений. Во-вторых, электростимуляция способна провоцировать не свойственные пациенту НРС, порождая ложноположительные результаты. Тем не менее ЭФИ является на сегодня вершиной диагностического процесса при аритмиях сердца. Если этим методом не удастся выявить аритмию при симптомах, явно на нее указывающих, остается лишь начинать лечение, исходя из предполагаемой угрозы жизни больного, или непрерывно наблюдать за ритмом сердца, используя имплантируемые регистрирующие ЭКГ-устройства.

Методы исследования, использованные для выявления и диагностики нарушений ритма, при последующем наблюдении за больным на фоне проводимого лечения (медикаментозного или немедикаментозного) или после однократного вмешательства (хирургического или чрескожного) становятся методами контроля их эффективности и безопасности, приобретая специфические для этих целей особенности.

Представленные выше общие подходы к обследованию больных с НРС применимы ко всем их формам, но каждая из них налагает свой специфический отпечаток, определяющий целесообразность применения отдельных методов исследования, их последовательность и характерные особенности выполнения. В конечном счете, эта специфика проявляется в показаниях к тем или иным методам исследования.

## **Электрокардиографическая диагностика аритмий**

Наиболее доступным, а потому важнейшим, методом оценки ритма сердца является регистрация его электрической активности с поверхности тела (наружная электрокардиография). Помимо самостоятельного значения она является неотъемлемым элементом практически всех других методов специального обследования больных с НРС. В то же время она обладает целым рядом ограничений, касающихся отображения процессов возникновения и распространения электрических импульсов в сердце. Фактически она дает минимальную информацию об указанных процессах, отражая лишь факт начала и окончания возбуждения предсердий и желудочков. Но во многих случаях этого достаточно для адекватной оценки ритма сердца и диагностики его нарушений. Недостаток фактических данных при этом восполняется обширными сведениями о структуре и функции проводящей системы сердца,

механизмах развития нарушений ритма и тех электрокардиографических феноменах, которые имеют обоснованную эмпирически трактовку. Эти сведения, наиболее важные из которых приводятся ниже, являются необходимой исходной базой анализа аритмий, который строится на основе дедуктивного метода.

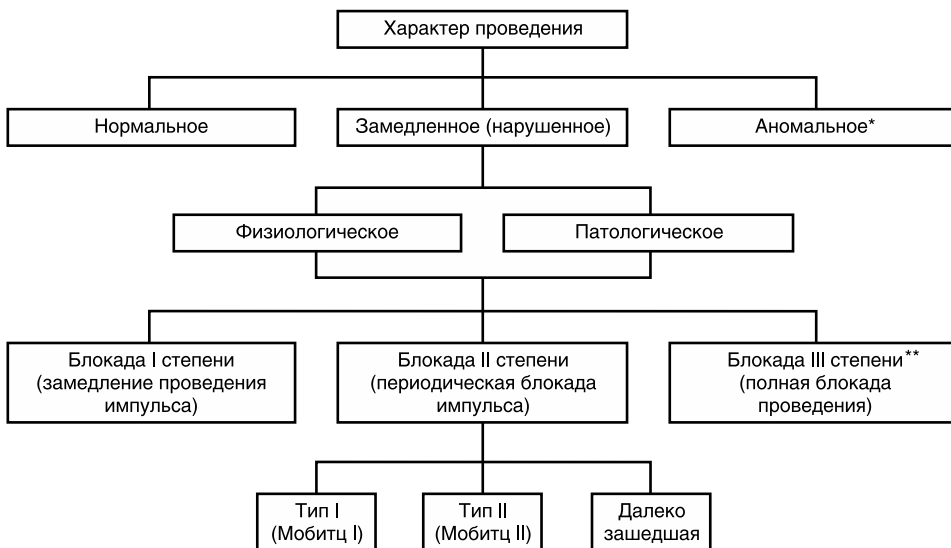Не имея возможности отразить в деталях сам процесс распространения возбуждения по предсердиям, наружная электрокардиография позволяет с определенной точностью локализовать источник предсердных импульсов на основании конфигурации, продолжительности, амплитуды и полярности зубцов Р в 12 стандартных отведениях. Эти данные, суммированные по результатам исследований со стимуляцией различных отделов предсердий и с определением локализации эктопических фокусов в условиях эндокардиальных исследований [1], представлены в табл. 5.9. На практике при анализе аритмий с использованием ограниченного числа отведений ЭКГ часто бывает достаточным удостовериться в синусовом или, напротив, в эктопическом происхождении зубцов Р.

**Таблица 5.9.** Определение локализации источника возбуждения в предсердиях по морфологии зубца Р на наружной ЭКГ

Локализация	Отведения ЭКГ							
	I	II	III	aVR	aVL	aVF	V <sub>1</sub>	V <sub>2</sub> —V <sub>6</sub>
Верхнелатеральный отдел правого предсердия		(+)	(+)	(-)	(+)	(+)	(+/-); (-)	
Нижнелатеральный отдел правого предсердия		(-)	(-)	(-)	(+)	(-)	(+/-); (-)	
Септальный отдел правого предсердия				(+)	(+)		(+/-); (-)	V <sub>5</sub> —V <sub>6</sub> (+) всегда короче синусового
Трикуспидальный отдел правого предсердия				(+)	(+)		(+/-); (-)	В 3 и более отведен. (-); (-/+)
Левое предсердие не из легочных вен						(-); (0)	(+)	
Правая верхняя легочная вена	(+) ≥ 50 μV	≥ 100 μV				(-); (0)	(+)	
Правая нижняя легочная вена	(+) < 50 μV	< 100 μV				(-); (0)	(+)	
Левая верхняя легочная вена		≥ 100 μV				(-); (0)	(+) ≥ 80 мс	
Левая нижняя легочная вена		< 100 μV				(-); (0)	(+) < 80 мс	

При оценке проведения импульсов необходимо учитывать особенности его характера при меняющейся частоте импульсации или в ответ на укорочение интервала следования одиночного импульса. При нормальных (физиологических) частотах синусового ритма и отсутствии поражения проводящих структур сердца импульс из синусового узла достигает области ПрЖ соединения за 25–50 мс. Время прохождения его по атриовентрикулярному (АВ) узлу составляет от 50 до 130 мс, а по системе Гиса—Пуркинье 35–55 мс. Эти интервалы не могут быть измерены по наружной ЭКГ, но во многих случаях их учет необходим при анализе ритмов сердца. При физиологическом увеличении частоты предсердной импульсации, которая происходит благодаря ослаблению парасимпатических и усилению симпатических влияний на сердце, значительных изменений скорости проведения по предсердиям и системе Гиса—Пуркинье не происходит, но проведение по АВ-узлу может ускориться, что сопровождается укорочением интервала PR.

Иная картина наблюдается при нефизиологическом учащении предсердного ритма, например, определяемом электростимуляцией предсердий или предсердной эктопической импульсацией. В этом случае уже при умеренных частотах предсердного ритма будет происходить замедление скорости проведения по АВ-узлу, а еще большее увеличение частоты приведет к развитию периодической блокады импульсов (рис. 5.20). Тип блокады II степени зависит от того, в каком отделе



\* «Аномальное» поглощает термин «ускоренное».

\*\* Невозможно при физиологическом нарушенном проведении.

**Рисунок 5.20.** Основные термины и классификация характера проведения возбуждения в сердце.

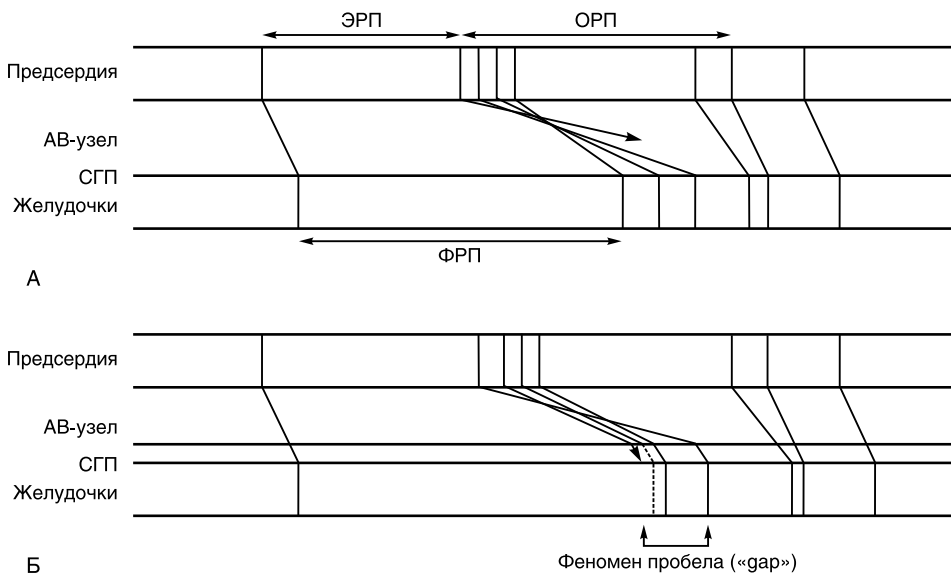
проводящей системы блокируется импульс. Для АВ-узла, как структуры, состоящей из ткани, функционирующей по типу «медленного ответа», характерна ПрЖ блокада II степени с периодической Венкебаха (Мобитц тип I). Для системы Гиса—Пуркинье, образованной клетками, функционирующими по типу «быстрого ответа», замедления скорости проведения не будет наблюдаться вплоть до частоты поступающей импульсации, которая не может проследовать данный отдел проводящей системы с кратностью 1:1. Поэтому ПрЖ блокада II степени в этом случае развивается по типу Мобитц II. Это состояние при нормальной проводящей системе сердца возможно в случаях, когда «пропускная способность» АВ-узла оказывается выше пропускной способности системы Гиса—Пуркинье. Важно отметить, что аналогичным образом, т. е. по принципу «все или ничего», осуществляется проведение импульсов по аномальным трактам.

Примерно у 30—50% лиц с нормальной ПрЖ проводимостью сохраняется возможность проведения импульсов в ретроградном направлении, причем «пропускная способность» при этом не намного ниже, чем для anterogradного проведения. Возможность существования аномального тракта, функционирующего только в ретроградном направлении, объясняет природу высокочастотного желудочково-предсердного проведения.

До сих пор речь шла о физиологических нарушениях проведения. Следует только добавить, что они никогда не достигают III степени блокады, хотя далеко зашедшая блокада II степени закономерна при сверхчастой импульсации предсердий. При поражении проводящих структур указанные нарушения наблюдаются уже при физиологических частотах предсердного ритма.

Явления, тесно связанные с описанными выше, наблюдаются при проведении одиночного импульса. При постепенном укорочении интервала предсердного импульса после серии импульсов с постоянной частотой его следование по проводящей ПрЖ системе сначала происходит без задержки. При укорочении этого интервала до определенной величины развивается задержка проведения, которая все более нарастает при дальнейшем укорочении интервала, и, наконец, импульс блокируется, не вызывая возбуждения желудочков. Описанная картина, отображенная на лестничной диаграмме Льюиса, представлена на рис. 5.21, А). Продвижение импульса в интервале времени, соответствующем относительному рефрактерному периоду ПрЖ соединения (прежде всего АВ-узла), определяет задержку проведения и удлинение интервала PQ. «Пропускную» способность АВ-узла характеризует его функциональный рефрактерный период. Если он оказывается короче, чем эффективный рефрактерный период системы Гиса—Пуркинье, то импульс, достигая соответствующей степени преждевременности, будет блокирован (рис. 5.21, Б). При рас-

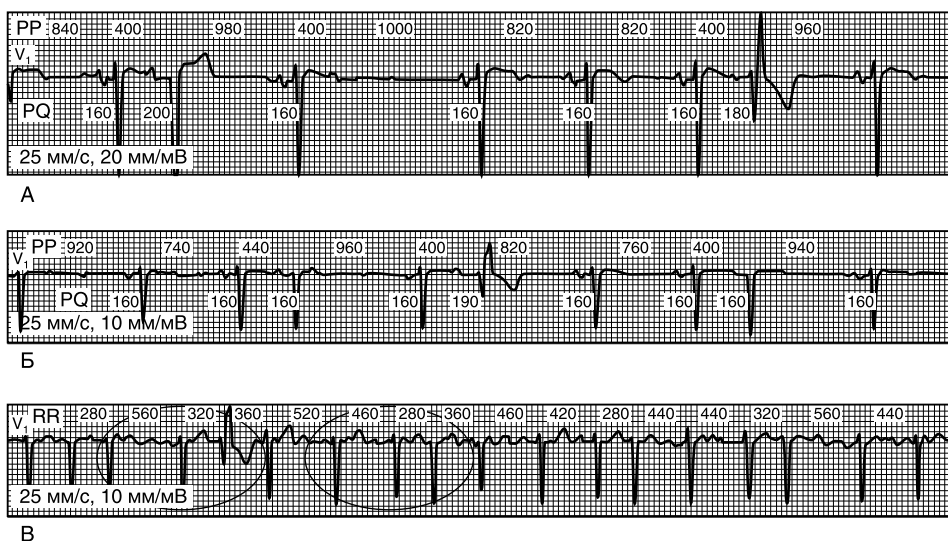
смотрении наружной ЭКГ картина будет представлять один из частных вариантов того, что показано на рисунке 5.21, А. Но если перед достижением эффективного рефрактерного периода всей системы Гиса—Пуркинье будет происходить блокада импульса в одном из ее разветвлений из-за различий их рефрактерных периодов, то импульс будет проводиться на желудочки, но с абберацией. На ЭКГ будет регистрироваться картина блокады ножек пучка Гиса или их ветвей. На рисунке 5.21, Б этот вариант показан пунктиром.



**Рисунок 5.21.** Схема зависимости между скоростью проведения импульсов и степенью их преждевременности, и рефрактерные периоды проводящих структур. **А.** ФРП АВ-узла больше ЭРП системы Гиса—Пуркинье. **Б.** ФРП АВ-узла меньше ЭРП системы Гиса—Пуркинье. ОРП — относительный рефрактерный период; СГП — система Гиса—Пуркинье; ФРП — функциональный рефрактерный период; ЭРП — эффективный рефрактерный период.

Рис. 5.22, А переносит рассмотрение этих электрофизиологических феноменов в плоскость реальных электрокардиографических проявлений. Он одновременно демонстрирует, как предсердный импульс достаточной преждевременности может блокироваться в ПрЖ проводящей системе или проводиться на желудочки с абберацией, соответствующей картине блокады левой или правой ножки пучка Гиса. Одинаковый в трех указанных случаях интервал сцепления этого импульса требует объяснения различий проведения.

На длительность рефрактерных периодов сильное влияние оказывает частота ритма сердца. Это влияние сказывается уже в следующем цикле



**Рисунок 5.22.** Зависимость характера внутривентрикулярного проведения преждевременных предсердных импульсов от длительности предшествующего сердечного цикла. **А, Б.** Разные варианты внутривентрикулярного проведения при одинаковых интервалах сцепления предсердных экстрасистол зависят от длительности предшествующего сердечного цикла. **В.** Феномен Ашмана при фибрилляции предсердий.

после изменения стабильного интервала между импульсами. Удлинение предшествующего интервала приводит к удлинению рефрактерного периода и наоборот. Такое влияние предшествующего цикла на условия проведения преждевременного импульса более наглядно отражено на рис. 5.22, Б. При одинаковых интервалах сцепления преждевременных импульсов длительный предшествующий интервал RR определяет аберрантное проведение, в то время как более короткий предшествующий интервал обеспечивает нормальное проведение. Это явление носит название феномена Ашмана и имеет большое значение в дифференциальной диагностике аберрантных наджелудочковых комплексов и комплексов, определяемых импульсами, исходящими из желудочков. Особое значение это имеет при мерцательной аритмии, когда другие дифференциально-диагностические признаки, использующие оценку предсердной активности, не могут быть оценены (рис. 5.22, В).

При поражении внутривентрикулярной проводящей системы сердца указанные явления не обязательно требуют существенного укорочения интервала следования предсердного импульса, а могут проявляться уже при минимальных изменениях частоты импульсации. Причем наряду с естественным в свете вышесказанного развитием нарушений внутривентрикулярного проведения в ответ на учащение ритма их проявление возможно и при критическом урежении ритма (рис. 5.23). Полагают,