

Профиль экспрессии генов при РМЖ и возможности молекулярного прогнозирования

Клеточные программы, кодируемые ДНК, осуществляются путем транскрипции генов в матричную РНК (мРНК) с последующей трансляцией в белок. Изменения ДНК могут влиять на экспрессию кодируемых ею мРНК и соответственно выражаться в изменении профиля экспрессии генов в опухоли.

Исследования последних десятилетий показали, что одномоментное определение многих генов в опухолевой ткани позволяет судить о молекулярном сценарии развития опухоли, а следовательно, прогнозировать характер ее поведения.

Разработка современных технологий, включая микрочипирование (DNA-microarrays) и современную статистическую компьютерную обработку полученных данных, позволили осуществлять одномоментную оценку экспрессии тысяч генов и получать молекулярный портрет опухоли. Одновременное определение экспрессии множества генов обозначается как «*профилирование экспрессии генов*» (gene expression profiling — GEP). Эти технологии позволили Норвежско-Стенфордской группе исследователей (Perou, Sorlie и сотрудники) разработать молекулярную классификацию РМЖ, получившую в настоящее время признание и вошедшую в клиническую практику [19, 20]. В зависимости от задачи исследования данные молекулярно-генетического профилирования могут быть компьютерно обработаны по программе разделения на биологические группы либо соотнесены с определенным показателем, например риском рецидива. С использованием этих новейших технологий созданы получившие клиническое применение методики *молекулярного прогнозирования* — так называемые *прогностические сигнатуры* (prognostic signature).

В настоящее время создан и коммерчески доступен ряд молекулярно-генетических тест-систем — Oncotype DX, Mammaprint и др., которые параллельно проходят широкие клинические испытания [21—23]. Преимущество теста Oncotype DX — возможность использовать фиксированную опухолевую ткань (парафиновые блоки), в то время как для Mammaprint нужна свежемороженая ткань.

Тест Oncotype DX построен на том, что методом ПЦР с обратной транскрипцией в режиме реального времени определяется экспрессия 21 гена — 16 генов, характеризующих рецепторы эстрогенов, HER2, маркеры пролиферации, инвазию и метастазирование опухоли, и пять референсных генов. Для больных с рецептор-положительным РМЖ ранней стадии (без метастазов в лимфоузлах) определяется индекс риска рецидива (RS — recurrence score) при использовании тамоксифена либо ингибиторов ароматазы, что позволяет решить вопрос о показаниях к адъювантной химиотерапии у этой, по клиническим показателям прогностически благоприятной, группы больных. Индекс риска рецидива в цифровом выражении составляет от 0 до 100 и оценивается следующим образом: менее 18 — низкий риск, 18—30 — средний риск, 31 и выше — высокий риск. Возможность использования теста Oncotype DX оценивается также у больных РМЖ с метастазами в лимфоузлах.

В тесте Mammaprint оценивается профиль экспрессии 70 генов (так называемый Амстердамский индекс), что позволяет отнести больных ранними стадиями РМЖ к прогностически благоприятной либо неблагоприятной группе. Этот тест выполняется на свежемороженой ткани опухоли, которую анализируют с помощью микрочипирования и последующей компьютерной обработки данных. В настоящее время проходит крупное проспективное исследование MINDACT, которое позволит расценивать результаты этого теста как возможное основание для отказа от адъювантной химиотерапии у больных ранним РЭ-положительным РМЖ [24]. Аналогично используется Роттердамский индекс (определение 76 генов).

Активно изучаются другие прогностические геномные сигнатуры. Так, соотношение двух генов — *HOXB13*, ассоциирующегося с рецидивом, и *IL17BR*, связанного с безрецидивной выживаемостью, — по предварительным данным, позволяет оценить прогноз у больных с РЭ-положительным РМЖ, получающих тамоксифен. Прогностический тест PAM-50, основанный на оценке 50 из 530 генов, свойственных самой опухоли и определяющих ее биологическую характеристику (их называют «внутренними» генами — intrinsic),

является упрощенным методом установления ее принадлежности к одному из молекулярных подтипов РМЖ и рассматривается в следующем разделе главы.

Молекулярная классификация РМЖ

С развитием молекулярной биологии и созданием высокотехнологичных методик молекулярно-генетического анализа на рубеже XX—XXI веков появилась реальная возможность одномоментной оценки экспрессии тысяч генов, участвующих в контроле роста, дифференцировки и апоптоза (гибели) клеток, то есть возможность создания молекулярного портрета опухоли. Работа нидерландских ученых, использовавших технику микрочипирования, показала прогностическое значение молекулярной характеристики опухоли у больных ранними стадиями РМЖ [25, 26].

Молекулярно-генетическое исследование достаточно большого количества опухолей, клиническое течение которых было тщательно прослежено, позволило группе американских и норвежских специалистов из Стенфордского университета, университета Северной Каролины, Калифорнийского университета, онкологических центров Осло и Бергена создать молекулярную классификацию РМЖ, впервые опубликованную в 2000 г. [19, 20]. Используя профилирование экспрессии генов с помощью микрочипов с последующим компьютерным иерархическим кластерингом, они выделили пять подтипов РМЖ, отличающихся по молекулярно-генетическим характеристикам: люминальный-А и люминальный-В, HER2-обогащенный, базальноподобный и нормоподобный. Эти результаты оказались воспроизводимыми, и повторение молекулярно-генетических исследований в других странах на различных популяциях больных подтвердило, что выделенные молекулярные подтипы являются «внутренними» (intrinsic), то есть свойственными самой опухоли, биологическими вариантами РМЖ, не зависящими от расы, возраста, стадии процесса, но коррелирующими с экспрессией рецепторов стероидных гормонов и HER2, а также с выживаемостью больных [27—29].

Молекулярное профилирование, основанное на определении экспрессии генов и позволяющее установить молекулярный

подтип опухоли, дополнило апробированные методы исследования РМЖ — такие, как оценка степени злокачественности (grade) опухоли и ее морфологического строения, измерение уровня рецепторов стероидных гормонов и HER2, — и в сопоставлении с клиническими данными стало основой современной таксономии РМЖ.

Использованная в работе Норвежско-Стенфордской группы методика профилирования позволяет полуколичественно оценить уровень экспрессии генов в опухоли, определяя уровень их мРНК, который сравнивается с мРНК соответствующего гена референтного образца. Для этого после обработки исследуемой опухолевой ткани получают РНК, которую метят флуоресцентной меткой и помещают на микрочип (платформу), где она гибридизуется и связывается со специфической пробой (РНК соответствующего гена) референтного образца. Для удобства используют двухцветные метки: красным метят опухоль, зеленым — референтный образец. Соотношение красного и зеленого отражает уровень экспрессии каждого гена. Компьютерная система одновременно сканирует множество генов и обрабатывает полученные данные по соответствующей программе либо для определения биологической характеристики опухоли, либо для оценки прогностической характеристики — прогностической сигнатуры. Необходимость использования свежемороженой ткани, сложность и высокая стоимость метода ограничивают возможности его широкого применения в клинической практике.

Разработан тест PAM-50 (prediction analysis of the microarrays) — предикторный анализ результатов микрочипирования. Суть его сводится к тому, что методом ПЦР с обратной транскрипцией в фиксированной ткани РМЖ определяется экспрессия 50 из 530 «внутренних» генов и на этом основании определяется молекулярный подтип РМЖ, что позволяет получить информацию, имеющую прогностическое и предикторное значение [30].

Новым направлением является геномно-транскриптомное профилирование, при котором интегрируются данные генетических и транскриптомных изменений. Используя эту методику при анализе опухо-

лей 2000 больных, группа исследователей из Великобритании, Канады, Норвегии и США выделила 10 подтипов РМЖ, характеризующихся различной выживаемостью [10]. Оценка клинического значения этой методики — задача будущего.

Молекулярные подтипы РМЖ

Для создания молекулярной классификации РМЖ из 8102 исследованных генов отобрали 456 клонов ДНК «внутренних» генов, определяющих биологическую характеристику опухоли в настоящее время список «внутренних» генов (intrinsic gene list) увеличен до 530. Эти «внутренние» гены образуют несколько кластеров (групп): кластер генов, связанных с экспрессией РЭ (люминальный кластер), кластер генов HER2, кластер генов пролиферации и базального кластер. Была изучена степень корреляции экспрессии этих генов с выживаемостью больных, оценена достоверность полученных данных, проведен повторный иерархический кластеринг и составлена кластерная дендрограмма молекулярных подтипов РМЖ в зависимости от экспрессии «внутренних» генов [19, 20].

В результате повторного анализа исследований с использованием различных платформ и разных популяций больных было показано, что молекулярные подтипы воспроизводимы и входят в биологически различные группы, возможно, отличающиеся и по происхождению — РЭ-позитивную и РЭ-негативную. В первую входят люминальные подтипы А и В, названные так в связи с тем, что они характеризуются экспрессией генов, экспрессируемых также нормальными клетками люминального эпителия молочной железы. Больные с такими опухолями имеют лучший прогноз по сравнению со второй, РЭ-негативной группой, включающей три подтипа: HER2-обогащенный с гиперэкспрессией HER2, базальноподобный с экспрессией генов, частично характерных для базального эпителия нормальной молочной железы, и выделенный в последние годы подтип с низкой экспрессией клаудинов — белков, обеспечивающих клеточную адгезию. Кроме того в группу РЭ-негативного РМЖ входит нормоподобный подтип, по своей генетической характеристике близкий к нормальной ткани молочной железы; биологическое значение его неясно. Высказыва-

ется предположение, что этот подтип может быть артефактом, обусловленным попаданием в исследуемый образец опухоли нормальной ткани молочной железы в процессе биопсии [31].

Люминальные подтипы РМЖ клинически соответствуют рецептор-положительному РМЖ, обычно экспрессируют люминальные цитokerатины 7/8, 18 и 19, экспрессируют гены РЭ: люминальный-А подтип в большем количестве, люминальный-В — в меньшем.

Люминальный-А подтип составляет около 40% всех случаев РМЖ, характеризуется выраженной экспрессией генов РЭ и низкой экспрессией генов пролиферации. Это опухоль с наиболее благоприятным прогнозом.

Люминальный-В подтип, составляющий около 20% всех случаев РМЖ, характеризуется менее выраженной экспрессией генов РЭ, может экспрессировать гены HER2 и имеет большую по сравнению с люминальным-А подтипом экспрессию генов пролиферации. Эта опухоль прогностически менее благоприятна по сравнению с люминальным-А подтипом.

HER2-обогащенный подтип составляет 15—20% всех случаев РМЖ и отличается высокой экспрессией генов HER2 и генов пролиферации и низкой экспрессией генов РЭ. До появления анти-HER2-препаратов прогноз у больных с HER2-обогащенным подтипом РМЖ был наихудшим, но сейчас ситуация изменилась в связи с возможностью успешной таргетной терапии.

Опухоли базальноподобного подтипа, составляющие 15—20% всех случаев РМЖ, характеризуются низкой экспрессией генов люминального кластера и генов HER2. Соответственно, эти опухоли РЭ-, РП- и HER2-негативные, однако понятия «базальноподобный» и «тройной негативный РМЖ» совпадают не полностью. Базальноподобные опухоли характеризуются высокой экспрессией генов пролиферативного кластера, геномной нестабильностью и высокой экспрессией гена эпидермального фактора роста (*EGF*), а также наличием уникального кластера базальных генов, включая гены базальных цитokerатинов 5/6, 14 и 17. До 10% больных с базальноподобным РМЖ имеют мутации гена *BRCA1*, и 80% больных с мутацией гена *BRCA1*

имеют базальноподобный подтип РМЖ. Существует недоказанное предположение, что пути передачи сигнала этого гена изменены и у больных со спорадическим базальноподобным РМЖ. Базальноподобный подтип РМЖ чаще встречается у молодых женщин, в частности, по данным американских авторов [32], у молодых женщин афроамериканского происхождения. Этот подтип РМЖ имеет неблагоприятный прогноз.

Недавно выделенный *подтип с низкой экспрессией клаудинов* отличается отсутствием или низкой экспрессией генов, обеспечивающих межклеточную адгезию (кодирующих клаудины 3, 4, 7 и E-кадгерин), увеличенным содержанием маркеров эпителиально-мезенхимальной трансформации, наличием генов иммунного ответа и наличием признаков стволовых клеток [33]. Подтип с низкой экспрессией клаудинов составляет около 5% всех случаев РМЖ; опухоль отличается более медленным ростом по сравнению с базальноподобным РМЖ.

Нормоподобный подтип по генетическим характеристикам напоминает нормальную ткань молочной железы и, возможно, является артефактом [31].

Приводим кластерную диаграмму РМЖ из публикации Perou [34] (рис. 1.1).

По представлениям Perou [34, 35], отдельные молекулярные подтипы РМЖ соответствуют стадиям развития эпителиальной клетки молочной железы и могут отражать задержку развития на той или иной стадии (рис. 1.2). Подтип с низкой экспрессией клаудинов представляет собой наиболее примитивную опухоль, клетки которой подобны стволовой клетке молочной железы. Базальноподобный фенотип соответствует следующему этапу развития клетки молочной железы, который иногда обозначается как люминальный предшественник. С этим фенотипом связаны мутации *BRCA1*, и потеря функции этого гена может блокировать дальнейшую дифференцировку и удерживать клетку на данном этапе развития. Следующей ступенью развития может быть превращение базальноподобной клетки в HER2-обогащенную, что проявляется потерей базальных и приобретением люминальных характеристик. Наиболее дифференцированными являются опухоли люминальными подтипами А и В [34, 35].

Корреляция между молекулярными подтипами и патоморфологическими вариантами РМЖ представлена в табл. 1.2, которую мы приводим в модифицированном виде из публикации Geyer и Reis-Filho [36]. Эти авторы дополнительно выделяют

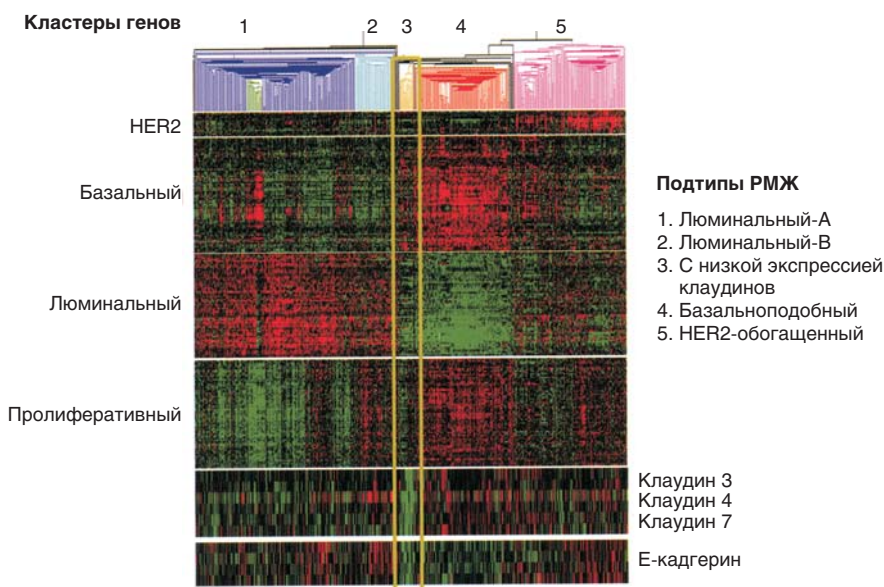


Рисунок 1.1. Кластерная диаграмма РМЖ [34].

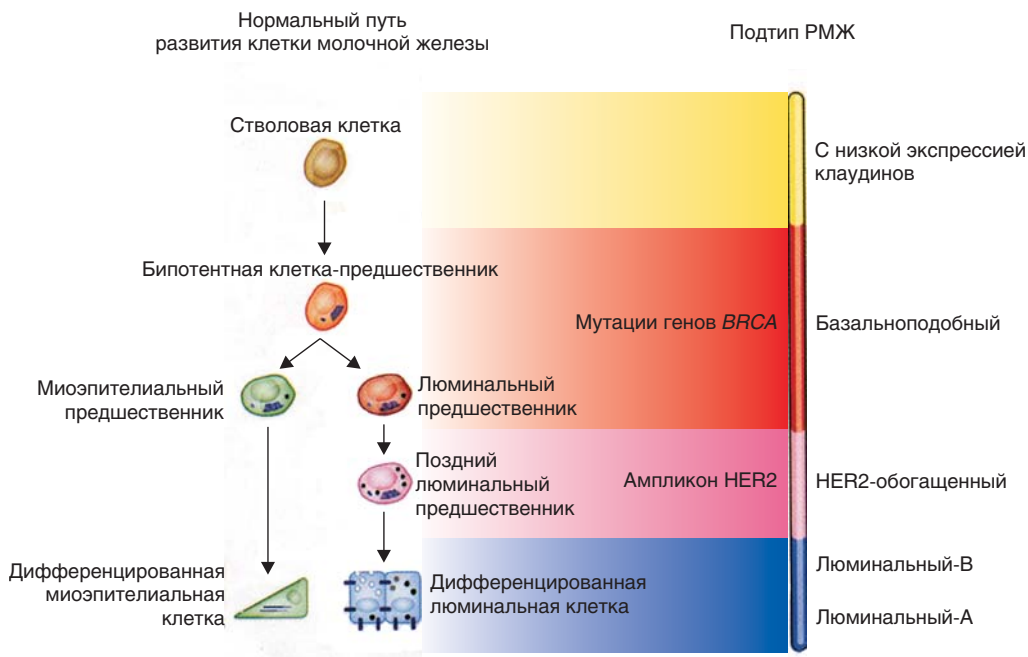


Рисунок 1.2. Развитие эпителиальной клетки молочной железы и молекулярные подтипы РМЖ [34].

Таблица 1.2. Молекулярные подтипы РМЖ и их патоморфологические характеристики

Молекулярный подтип	РЭ	РП	HER2	Базальные маркеры	Другие маркеры	Индекс пролиферации	Гистологический тип РМЖ
Люминальный-А	+++	+++	—	—		Низкий	Тубулярный, криброзный, инвазивный протоковый рак G1, классический инвазивный дольковый рак
Люминальный-В	+	+/-	+/-	+/-		Высокий	Инвазивный протоковый рак, инвазивный микропапиллярный рак
HER2-обогащенный	—	—	+	+/-		Высокий	Инвазивный протоковый рак G2—3
Базально-подобный	—	—	—	+		Высокий	Инвазивный протоковый рак G3, аденокистозный, метапластический и медуллярный рак
Апокринный	—	—	+/-	+/-	РА(+)	Высокий	Апокринный рак, инвазивный протоковый рак G3, плеоморфный дольковый рак
С низкой экспрессией клаудинов	—	—	—	+/-	Е-кадгерин	Высокий	Инвазивный протоковый рак G3, метапластический рак

РА — рецепторы андрогенов; G — grade (степень злокачественности).

еще апокринную карциному, характеризующуюся андрогенным сигналом, которую рассматривают как отдельный молекулярный подтип РМЖ [37].

В связи с тем что методика генетического профилирования сложна, дорога и практически недоступна для лечебных учреждений, в качестве суррогатного метода определения подтипа РМЖ используется иммуногистохимическая характеристика опухоли. Как минимум, определяются экспрессия рецепторов стероидных гормонов (РЭ и РП), наличие гиперэкспрессии/амплификации HER2 и пролиферативный индекс Ki67. Дополнительно могут исследоваться цитокератины — люминальные (7/8, 18 и 19) и базальные (5/6, 14 и 17), а также EGFR.

Молекулярная классификация удачно совпала со сложившейся *клинической группировкой РМЖ*, при которой выделяются: 1) гормоночувствительные опухоли, содержащие рецепторы стероидных гормонов; 2) опухоли с гиперэкспрессией HER2, отвечающие на терапию трастузумабом и другими анти-HER2-препаратами; 3) тройной негативный РМЖ, не содержащий РЭ и РП и не характеризующийся гиперэкспрессией/амплификацией HER2, резистентный к гормонотерапии, но обладающий чувствительностью к цитотоксическим препаратам [38]. Эта клиническая классификация, использующая иммуногистохимическую характеристику опухоли (рецепторы стероидных гормонов, HER2, пролиферативный индекс Ki67) и позволяющая индивидуализировать терапию больных РМЖ, получила широкое распространение в клинической практике и в основном отражает молекулярно-генетическую характеристику различных подтипов РМЖ, но не полностью совпадает с ней. В частности, нет полного совпадения для клинической группы тройного негативного РМЖ и базальноподобного молекулярного подтипа РМЖ. Тройной негативный РМЖ при молекулярно-генетическом исследовании на 50—80% является базальноподобным, причем последний делится на собственно базальноподобный подтип и подтип с низкой экспрессией клаудинов (белков, обеспечивающих клеточную адгезию). Кроме того, в группу тройного негативного РМЖ входят незначительный процент люминальных и HER2-обогащен-

ных опухолей, а также опухоли, относящиеся к нормоподобному подтипу. Поэтому подменять понятие «базальноподобный РМЖ» понятием «тройной негативный РМЖ» нельзя.

На сегодняшний день для выбора оптимального метода терапии выделяют следующие клинические группы, соответствующие молекулярным подтипам РМЖ: люминальный-А, люминальный-В HER2-негативный, люминальный-В HER2-позитивный, HER2-обогащенный (РЭ-негативный) и тройной негативный РМЖ. Приводим таблицу из консенсусного решения экспертов XIII Международной конференции по адьювантной терапии РМЖ в Санкт-Галлене, принятого в 2013 г. [39], содержащую уточненную суррогатную клинико-патоморфологическую характеристику основных молекулярных подтипов РМЖ (табл. 1.3).

Несмотря на определенный схематизм и упрощенность, клинический (суррогатный) вариант молекулярной классификации РМЖ помогает обосновать выбор терапевтической тактики: для больных с люминальным-А подтипом основным методом системной терапии является гормонотерапия, а химиотерапия используется по показаниям; для больных с люминальным-В подтипом — гормонотерапия и химиотерапия, причем у больных с люминальным-В подтипом и гиперэкспрессией HER2 гормонотерапия и цитотоксическая химиотерапия дополняются анти-HER2-препаратами; при рецептор-негативном HER2-обогащенном РМЖ показана анти-HER2-терапия в сочетании с цитотоксическими препаратами; у больных с тройным негативным РМЖ используется цитотоксическая химиотерапия [40—42].

Примером использования такого подхода служат клинические рекомендации по диагностике и лечению РМЖ, представленные на IX Международной ежегодной конференции «Проблемы диагностики и лечения рака молочной железы» в 2012 г. [41].

Безусловно, эти общие положения при окончательном выборе терапии должны индивидуализироваться в зависимости от распространенности и особенностей течения опухолевого процесса, статуса пациентки, ее предпочтений и социально-экономической ситуации.

Таблица 1.3. Суррогатное определение молекулярных подтипов РМЖ согласно консенсусному решению экспертов XIII Международной конференции по адъювантной терапии РМЖ в Санкт-Галлене, 2013 г. [39]

Подтип	Клинико-патоморфологическая характеристика	Примечания
Люминальный-А	Люминальный-А РЭ(+) и РП(+) HER2(-) Ki67: низкий Риск рецидива низкий по данным об экспрессии генов (в случае доступности)	Граница между высоким и низким показателями Ki67 в различных лабораториях варьирует
Люминальный-В	Люминальный-В (HER2-негативный) РЭ(+) HER2(-) И один (как минимум) из следующих показателей: Ki67: высокий РП: (-) или низкий Риск рецидива высокий по данным об экспрессии генов (в случае доступности) Люминальный-В (HER2-позитивный) РЭ(+) HER2: гиперэкспрессия/амплификация РП: любой Ki67: любой	Люминальный-В подтип включает те случаи, когда нет полного соответствия характеристикам люминального-А подтипа; соответственно, можно основываться на данных о Ki67 или РП
HER2-обогащенный	HER2-позитивный (не люминальный) HER2: гиперэкспрессия/амплификация РЭ(-), РП(-)	
Базальноподобный	Тройной негативный (протоковый) РЭ(-), РП(-) HER2(-)	Процент совпадения тройного негативного и базальноподобного подтипов — 80%. Некоторые случаи с низким окрашиванием РЭ при иммуногистохимическом исследовании могут быть отнесены к HER2-позитивному (не люминальному) подтипу по данным об экспрессии генов. Тройной негативный подтип включает некоторые особые патоморфологические типы, такие как аденоидная цистокарцинома

Особенности лекарственной терапии в зависимости от подтипа РМЖ

РЭ-позитивный (люминальный) РМЖ

В группу позитивного по РЭ люминального РМЖ, составляющую до 75% всех опухолей, входят два молекулярных подтипа РМЖ — люминальный-А и люминальный-В.

Люминальный-А подтип, характеризующийся высокой экспрессией РЭ и РП, низким (до 14%) индексом пролифератив-

ной активности и низкой степенью злокачественности (G1), составляет около 40% всех опухолей и является прогностически наиболее благоприятной формой РМЖ, обычно чувствительной к гормональным воздействиям. Большинство долго живущих больных РМЖ имеют именно этот подтип.

Больные с *люминальным-В* подтипом РМЖ имеют опухоли, характеризующиеся более низким содержанием РЭ и РП (нередко — отсутствием последних), высоким пролиферативным индексом (Ki67 > 14%) и высокой степенью злокаче-