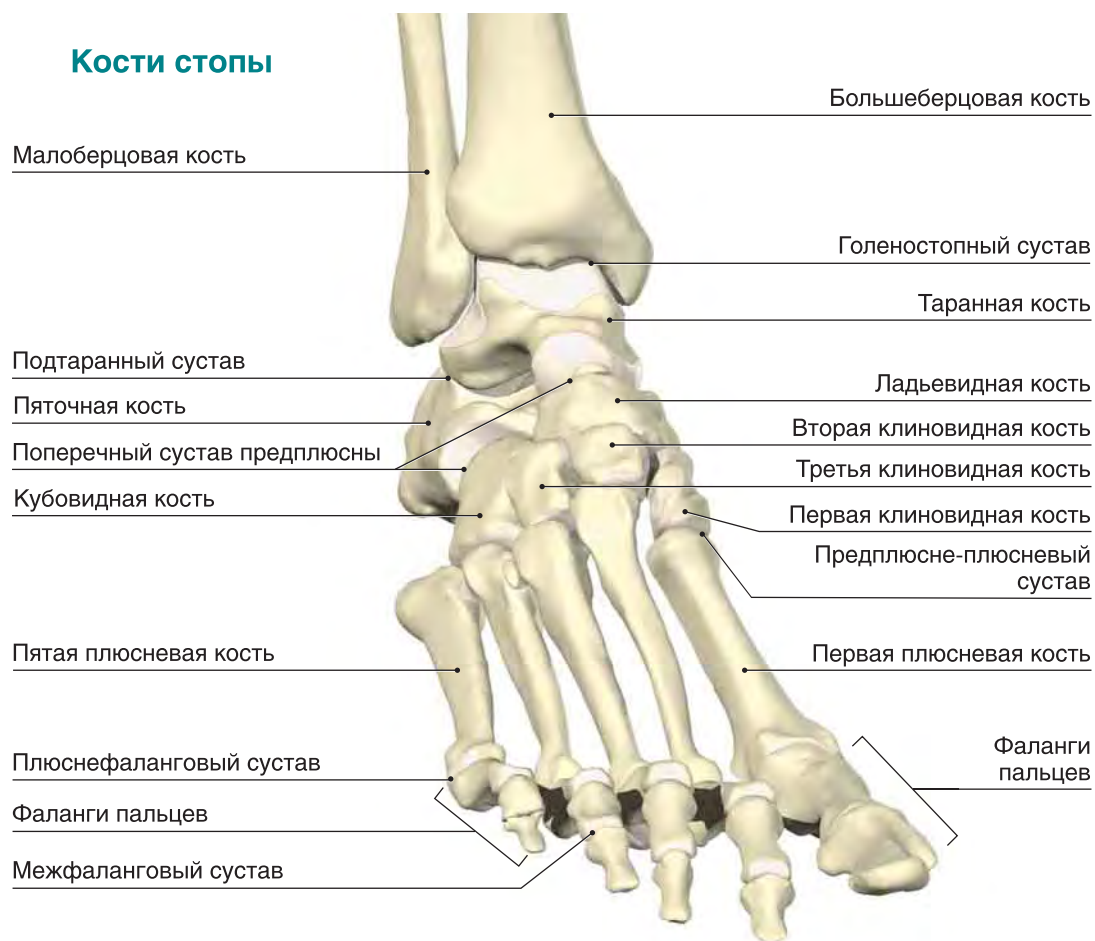

## Глава 2

# Стопа, голеностопный сустав и голень

Стопа содержит 26 костей, которые образуют многочисленные суставы. Таранная и пяточная кости объединяются в подтаранный сустав. Пяточная, кубовидная и таранная кости вместе с ладьевидной костью составляют поперечный сустав пред-

плюсны. Пять плюсневых костей, соединяясь своими основаниями с костями предплюсны (а именно, с кубовидной и клиновидной костями), образуют предплюсне-плюсневые суставы, а головки плюсневых костей вместе с фалангами паль-



Публикуется с разрешения компании «Праймал пикчерз».

- Медиальный** — близкий к внутренней стороне.
- Полая стопа** — стопа с высоким продольным сводом.
- Плоская стопа** — стопа с низким продольным сводом.
- Плоскостопие** — болезнь, характеризующаяся уплощением стоп.
- Собственные мышцы стопы** — мышцы, начинающиеся и заканчивающиеся в пределах стопы.
- Подошвенный апоневроз** — широкая соединительнотканная пластинка на подошве, залегающая непосредственно под кожей и тянущаяся от пяточной кости к основанию пальцев.
- Иннервация** — обеспечение органов, областей и частей тела связью с центральной нервной системой.
- Латеральный** — близкий к наружной стороне.

цев образуют плюснефаланговые суставы. Кости каждого пальца соединяются межфаланговыми суставами: на большом пальце стопы этот сустав один, а на остальных — два: проксимальный и дистальный. Суставы стопы укреплены множеством мелких связок.

В стопе выделяют два свода: продольный и поперечный. Продольный свод идет вдоль **медиального** (то есть внутреннего) края стопы, а поперечный свод идет поперек стопы, вдоль линии, соединяющей головки плюсневых костей. Стопа со слишком высоким продольным сводом называется **полой**, а стопа со слишком низкими сводами называется **плоской** (а сама болезнь — **плоскостопием**).

**Собственные мышцы стопы** расположены в четыре слоя и лежат под подошвенным **апоневрозом**, который поддерживает продольный свод стопы. Мышцы стопы **иннервируются** медиальным и **латеральным** подошвенными нервами. Эти нервы проходят между головками плюсневых костей к пальцам (межпальцевые нервы), где часто травмируются у спортсменов.

Голеностопный сустав образован сочленением дистального конца большеберцовой и малоберцовой кости с таранной костью. Движения стопы осуществляются одновременно в голеностопном суставе, подтаранном суставе и поперечном суставе предплюсны. За **тыльное** и **подошвенное сгибание** стопы отвечает в основном голеностопный сустав; за **пронацию** и **супинацию** стопы — подтаранный сустав (рис. 2.1), а **отведение** и **приведение** стопы происходит в поперечном суставе предплюсны.

**Тыльное сгибание** — движение стопы вверх (к тылу).

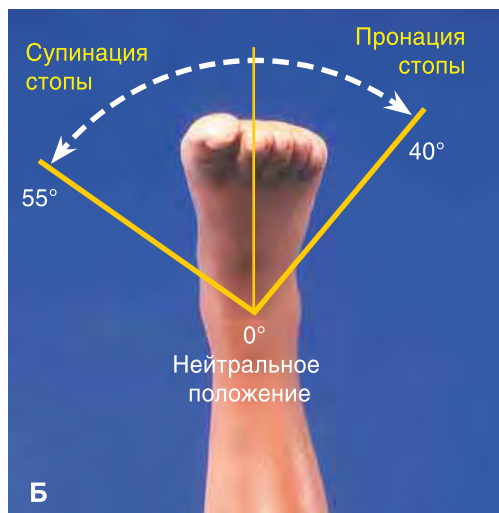
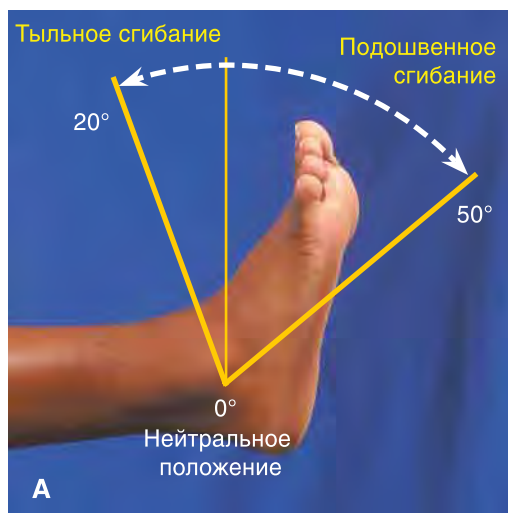
**Подошвенное сгибание** — движение стопы вниз (к подошве).

**Пронация** — вращение стопы с поворотом ее подошвой наружу или предплюснью с поворотом ладони вниз.

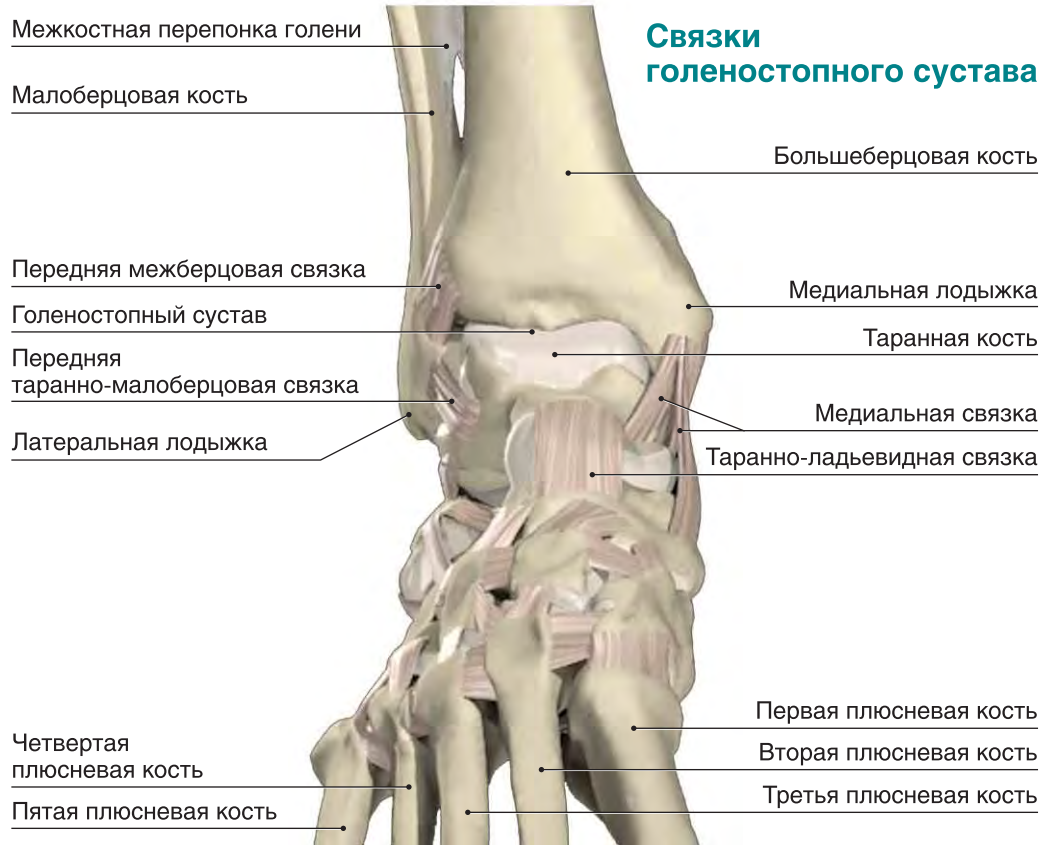**Супинация** — вращение стопы с поворотом ее подошвой внутрь или предплюснью с поворотом ладони вверх.

**Отведение** — движение в направлении от средней линии тела.

**Приведение** — движение в направлении к средней линии тела.



**Рисунок 2.1.** Объем движений в голеностопном суставе. **А.** Подошвенное и тыльное сгибание. **Б.** Супинация и пронация.



Публикуется с разрешения компании «Праймал пикчерз».

Голеностопный сустав укреплен несколькими связками. С латеральной стороны супинацию ограничивают передняя таранно-малоберцовая, пяточно-малоберцовая и задняя таранно-малоберцовая связки. Широкая и крупная медиальная (дельтовидная) связка, образованная волокнами четырех более мелких связок, обеспечивает стабильность медиальной стороны голеностопного сустава и предотвращает чрезмерную пронацию.

**Внешние мышцы стопы**, обеспечивающие движение пальцев ноги и голеностопного сустава, **начинаются** на голени. Передняя группа мышц (передняя большеберцовая мышца, длинный разгибатель большого пальца стопы, длинный разгибатель пальцев и третья малоберцовая мышца) отвечает за тыльное сгибание стопы и разгибание пальцев. Латеральная группа мышц, состоящая из длинной и короткой малоберцовых мышц, выполняет пронацию стопы. Глубокие мышцы задней группы мышц голени, в частности задняя большеберцовая мышца, длинный сгибатель большого пальца стопы и длинный сгибатель пальцев, отвечают за супинацию стопы и сгибание пальцев. Подошвенное сгибание стопы обеспечивают поверхностные мышцы задней группы: икроножная, камбаловидная и подошвенная.

Икроножная и камбаловидная мышцы прикрепляются к пяточной кости с помощью ахиллова (иначе — пяточного) сухожилия. Икроножная и подошвенная мышцы начинаются выше коленного сустава, а камбаловидная мышца берет начало на голени. Это различие будет иметь значение при обсуждении упражнений для голеностопного сустава.

Вокруг голеностопного сустава находится несколько поддерживающих связок (**удерживателей**), которые укрепляют сухожилия мышц голени в месте пересечения ими сустава и перехода на стопу. Удерживатели разгибателей важны для правильного наложения повязки при переднем большеберцовом синдроме.

**Внешние мышцы стопы** — мышцы, начинающиеся на голени и заканчивающиеся на стопе.

**Начало мышцы** — проксимальная точка, в которой мышца соединяется с костью.

**Удерживатель** — соединительнотканное образование, стабилизирующее сухожилия или кости.

## Переднелатеральная поверхность голеностопного сустава

Длинная малоберцовая мышца

Короткая малоберцовая мышца

Малоберцовая кость

Передняя таранно-малоберцовая связка

Пяточно-малоберцовая связка

Короткий разгибатель пальцев

Короткая малоберцовая мышца

Пятая плюсневая кость

Большеберцовая кость

Передняя большеберцовая мышца

Длинный разгибатель пальцев

Верхний удерживатель разгибателей

Нижний удерживатель разгибателей

Длинный разгибатель большого пальца стопы

Первая тыльная межкостная мышца

Публикуется с разрешения компании «Праймал пикчерз».

Поперечный свод

## Медиальная поверхность голеностопного сустава

Верхний удерживатель разгибателей

Нижний удерживатель разгибателей

Медиальная связка

Передняя большеберцовая мышца

Длинный разгибатель большого пальца стопы

Камбаловидная мышца

Большеберцовая кость

Подошвенная мышца

Задняя большеберцовая мышца

Ахиллово сухожилие

Длинный сгибатель пальцев

Длинный сгибатель большого пальца стопы

Удерживатель сгибателей

Сумка ахиллова сухожилия

Мышца, отводящая большой палец стопы

Короткий сгибатель пальцев

Продольный свод

Первый пястно-фаланговый сустав

Публикуется с разрешения компании «Праймал пикчерз».

**Задняя группа мышц голени**

Икроножная мышца

Подошвенная мышца

Короткая малоберцовая мышца

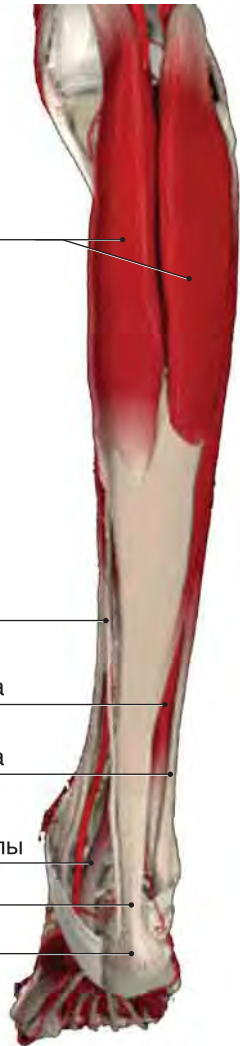Длинная малоберцовая мышца

Длинный сгибатель большого пальца стопы

Ахиллово сухожилие

Пяточная кость

Публикуется с разрешения компании «Праймал пикчерз».



**Пальпируемые анатомические ориентиры**

**Латеральная поверхность**

- ▶ Передняя таранно-малоберцовая связка
- ▶ Пяточно-малоберцовая связка
- ▶ Задняя таранно-малоберцовая связка

**Медиальная поверхность**

- ▶ Медиальная связка
- ▶ Продольный свод стопы

**Подошвенная поверхность**

- ▶ Подошвенный апоневроз
- ▶ Поперечный свод стопы
- ▶ Пяточная кость

**Передняя поверхность**

- ▶ Передняя межберцовая связка

**Тыльная поверхность**

- ▶ Первый плюснефаланговый сустав

**Задняя поверхность**

- ▶ Ахиллово сухожилие
- ▶ Икроножная мышца
- ▶ Камбаловидная мышца

**Проекции анатомических образований на поверхность голени и стопы**

Длинный разгибатель большого пальца стопы

Длинный разгибатель пальцев

Большеберцовая кость

Передняя большеберцовая мышца

Длинный сгибатель пальцев

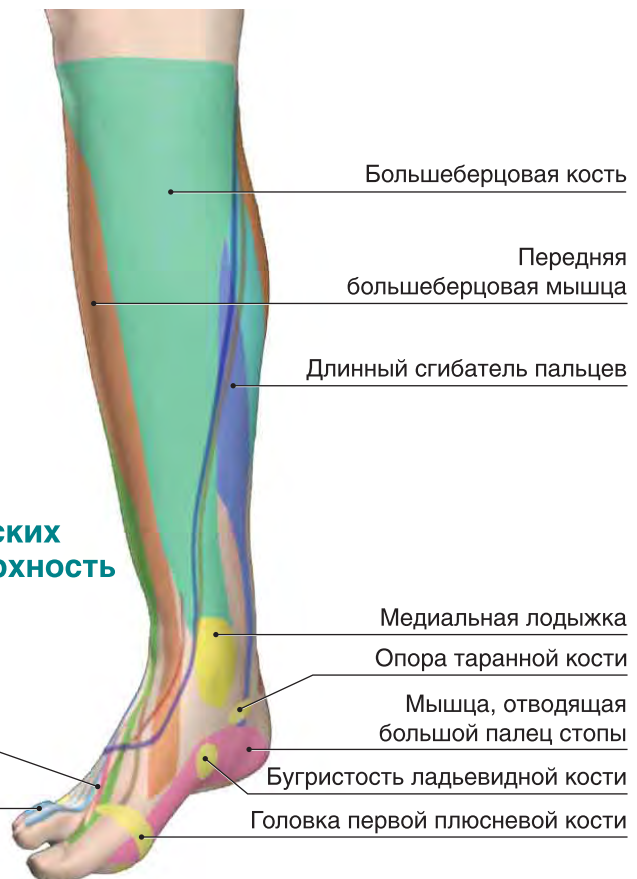Медиальная лодыжка

Опора таранной кости

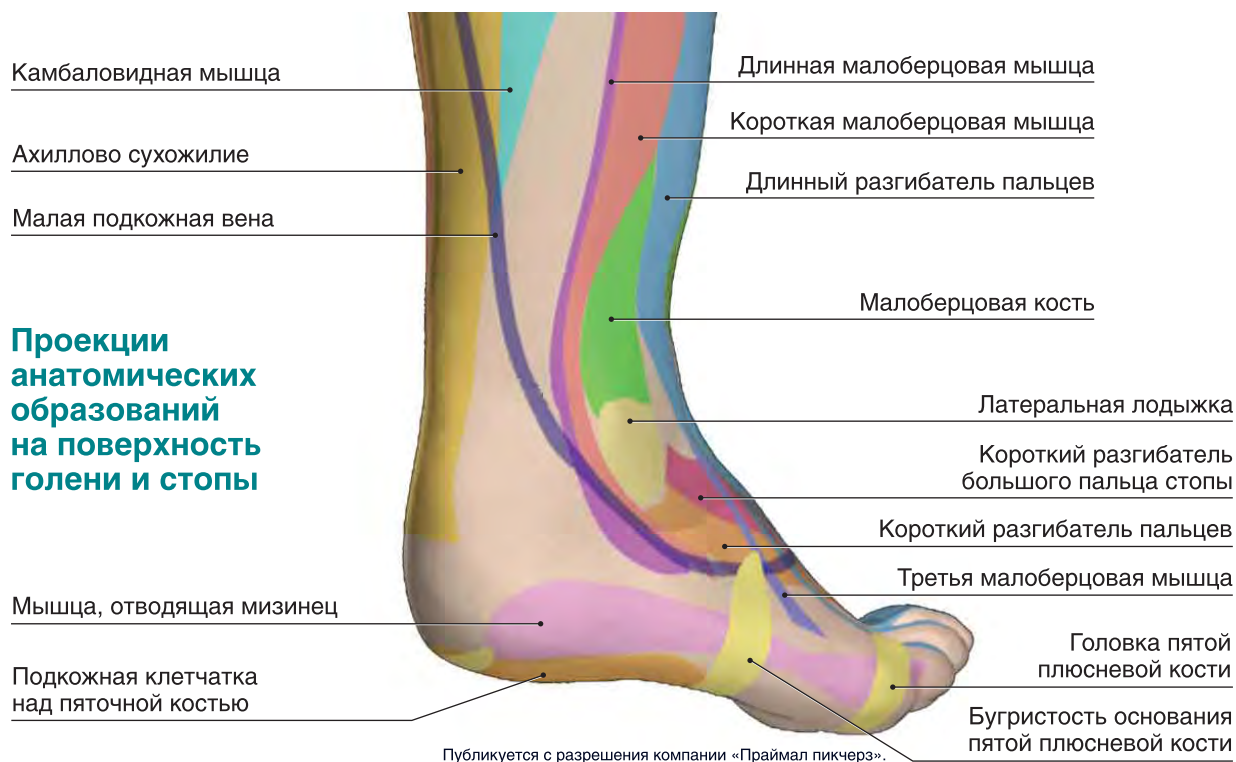
Мышца, отводящая большой палец стопы

Бугристость ладьевидной кости

Головка первой плюсневой кости



Публикуется с разрешения компании «Праймал пикчерз».



## ПОВРЕЖДЕНИЯ СВЯЗОК ГОЛЕНОСТОПНОГО СУСТАВА

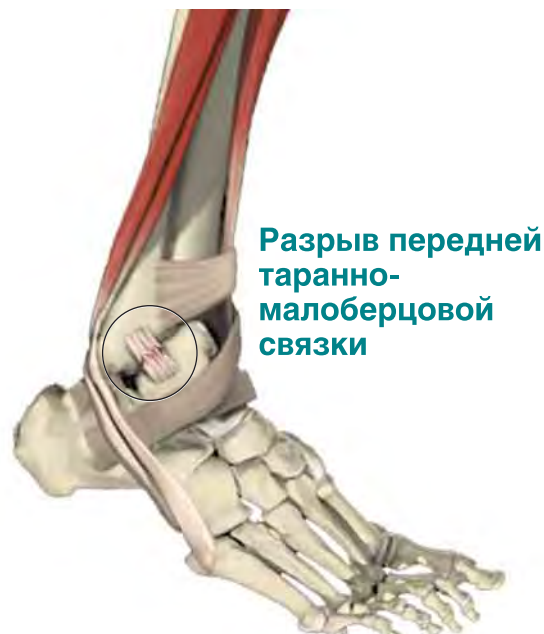Физические упражнения оказывают повышенную нагрузку на стопу и голеностопный сустав, поэтому эта область часто травмируется. Повреждения связок голеностопного сустава будут самыми частыми травмами, с которыми вам придется столкнуться.

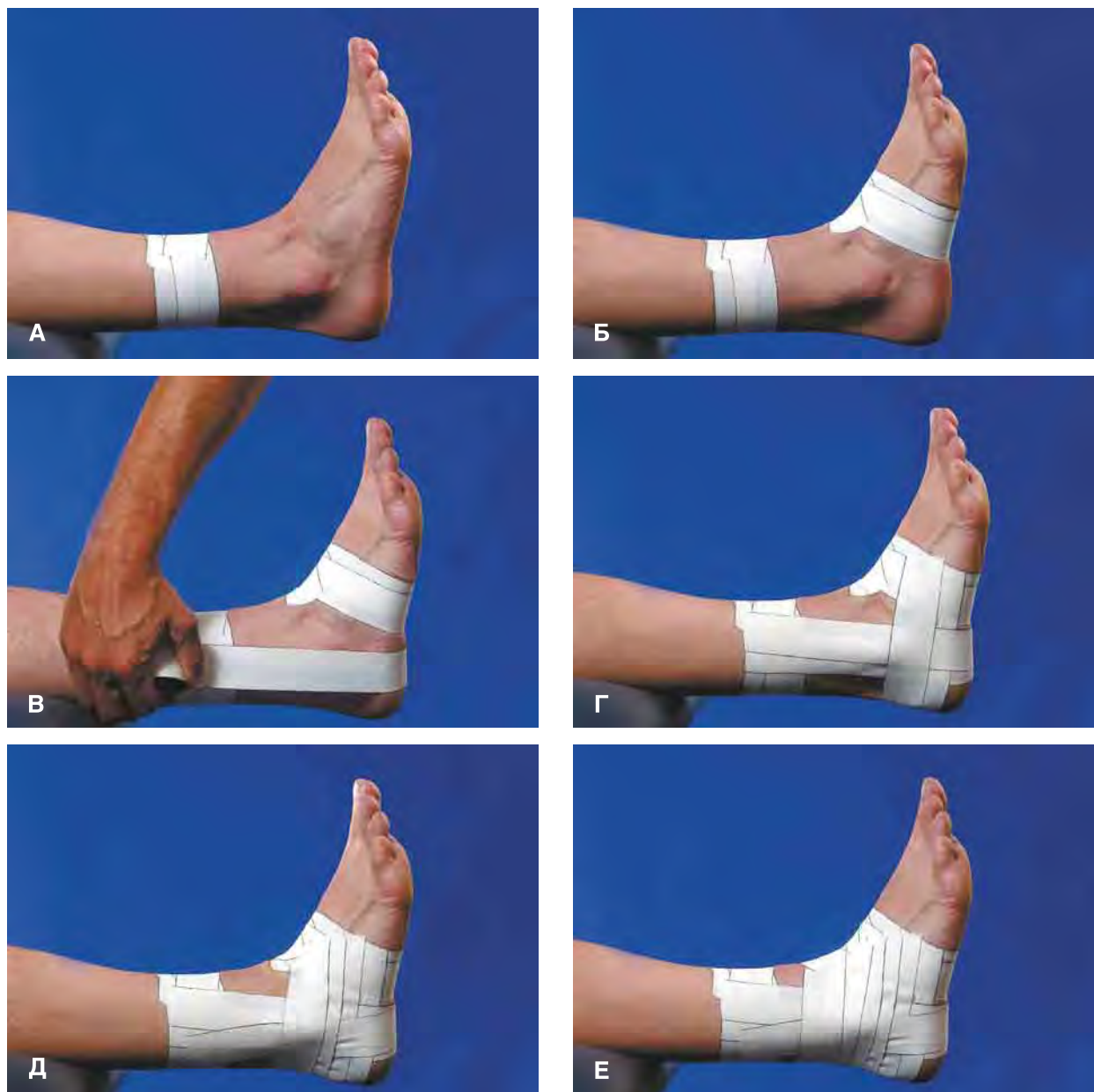Повреждения связок голеностопного сустава происходят в результате чрезмерной супинации или пронации стопы. Из-за особенностей строения голеностопного сустава чрезмерная супинация происходит чаще: состоящая из четырех частей медиальная связка сильнее трех отдельных латеральных связок, а кроме того, латеральная лодыжка, которой оканчивается малоберцовая кость, спускается ниже медиальной лодыжки и лучше ограничивает пронацию, чем медиальная лодыжка — супинацию. При повреждении связок голеностопного сустава его можно фиксировать лейкопластырной повязкой, ортезом или обоими этими методами.

### Закрытая плетеная повязка

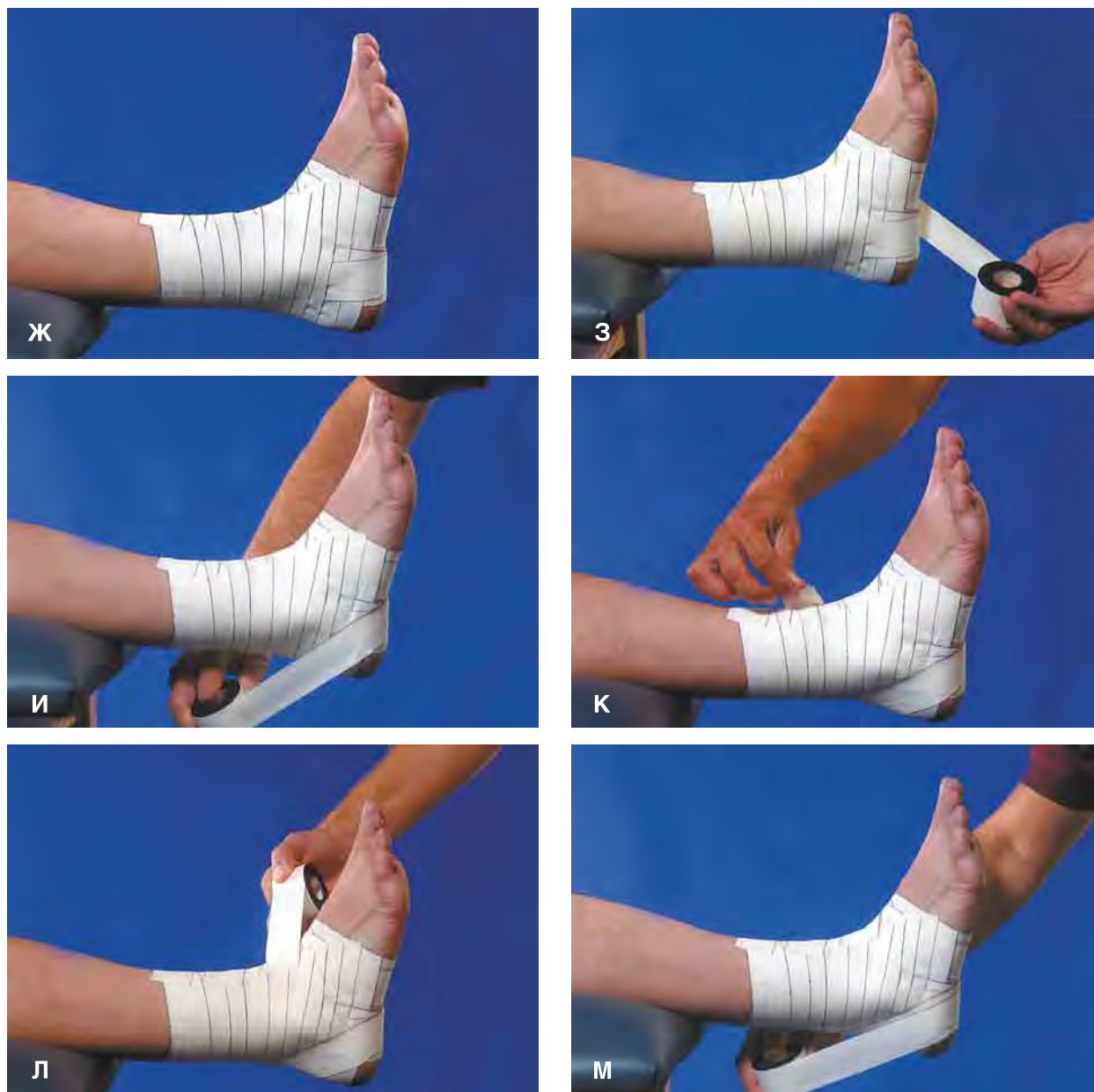Наложение закрытой плетеной (иначе — корзиночной) повязки начинается с якорных полосок, после чего попеременно кладутся вертикальные и горизонтальные полоски, частично перекрывая одна другую и создавая при этом своеобразный плетеный узор. В завершение накладывают одну

или несколько полосок, охватывающих пятку с медиальной или латеральной стороны (рис. 2.2). При повреждении связок голеностопного сустава, вызванном подворотом стопы внутрь (избыточной супинацией), вертикальные полоски накладывают на голень изнутри наружу; при повреждении, вызванном подворотом стопы наружу (то есть избыточной пронацией), вертикальные



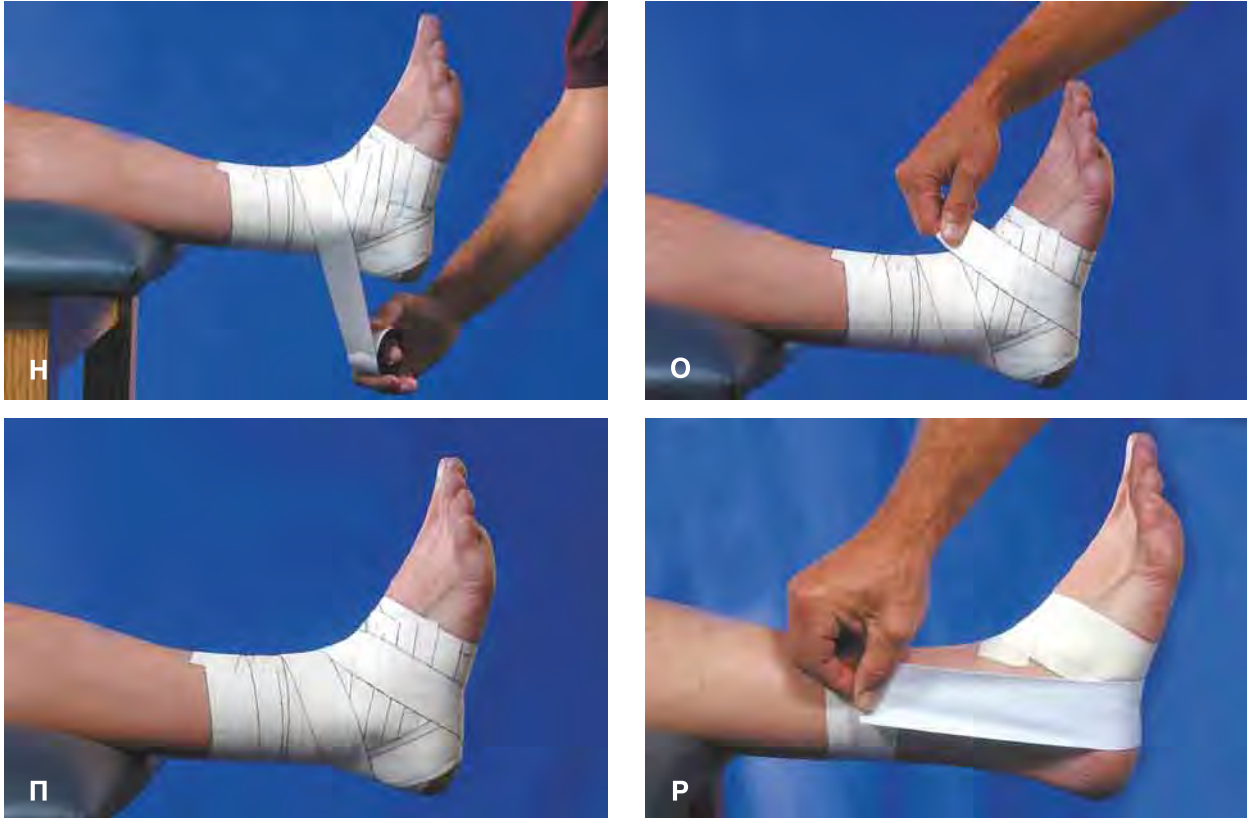

**Рисунок 2.2.** Закрытая плетеная повязка на голеностопный сустав. Спортсмен держит стопу под углом  $90^\circ$  к голени. Наложите две якорные полоски на дистальную часть голени (А) и, факультативно, вокруг стопы (Б). В связи с тем что якорные полоски на стопе часто слишком сильно давят, их накладывают не всегда. Для защиты от подворота стопы внутрь наложите вертикальную полоску лейкопластыря с медиальной стороны голени на латеральную (В). Для защиты от подворота стопы наружу вертикальная полоска должна накладываться в противоположном направлении: с латеральной стороны на медиальную. Наложите горизонтальную подковообразную полоску от медиальной к латеральной стороне, а поверх нее — следующую вертикальную полоску так, чтобы создавался плетеный узор (Г). Продолжайте этот процесс, пока не будут наложены три вертикальные полоски (Д—Е).

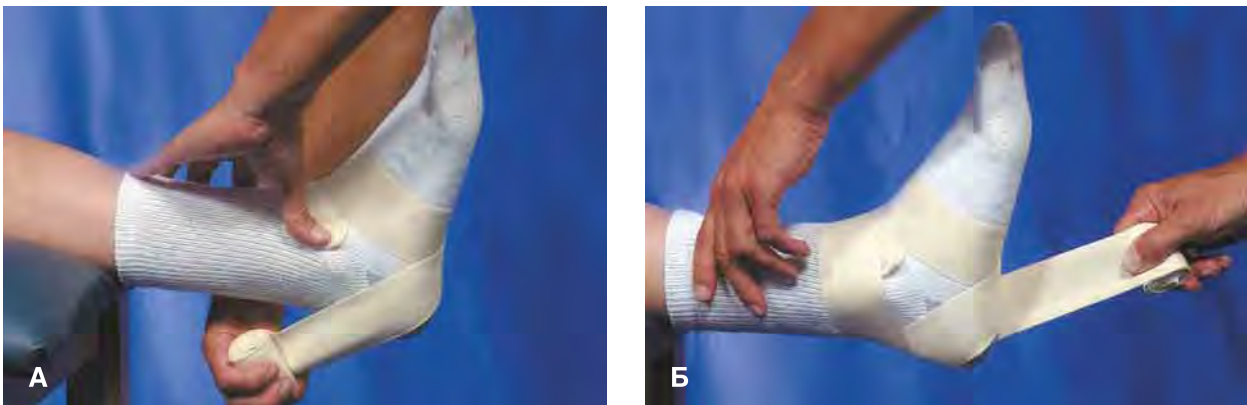


**Рисунок 2.2** (продолжение). **Ж.** Полностью закройте область голеностопного сустава горизонтальными полосками. **З—К.** Наложите полоски, охватывающие пятку с медиальной и латеральной стороны (на фотографии полоска лейкопластыря охватывает пятку с латеральной стороны). Обратите внимание, что при охвате пятки с латеральной стороны нужно натягивать полоску лейкопластыря в восходящем направлении. **Л—О.** При более сложном варианте полоска, охватывающая пятку, накладывается восьмиобразно. Обратите внимание, что при охвате пятки с латеральной стороны полоску нужно натягивать в восходящем направлении, а при охвате с медиальной стороны — в нисходящем направлении.

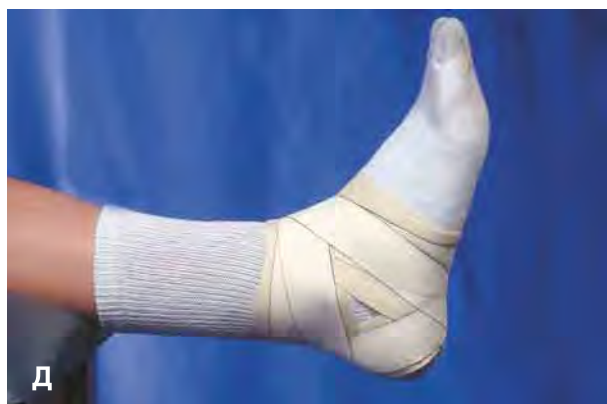
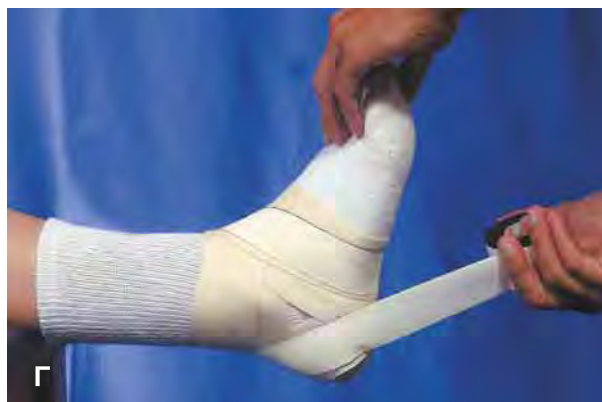
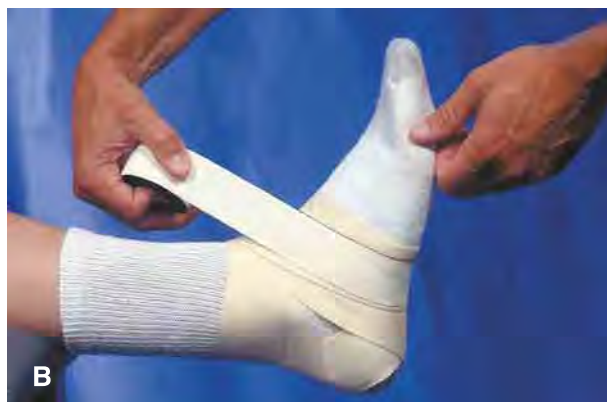

**Рисунок 2.2** (окончание). **П.** Результат: повязка поддерживает голеностопный сустав, не сдавливая дистальную часть стопы. **Р.** Дополнительную поддержку суставу можно обеспечить, если перед закрытой плетеной повязкой наложить на сустав вертикальную полоску из молескинового лейкопластыря шириной 2—3 дюйма (5,1 или 7,6 см).



**Рисунок 2.3.** В качестве более дешевой (хотя и не столь эффективной) замены закрытой плетеной повязки можно использовать повязку из неэластичного хлопчатобумажного бинта. Его накладывают поверх носка; при этом стопа должна находиться углом  $90^\circ$  к голени. **А—Б.** Наложите сначала восьмиобразную повязку, охватывающую пятку с обеих сторон (при охвате с латеральной стороны бинт нужно натягивать в восходящем направлении, а при охвате с медиальной стороны — в нисходящем направлении).



**Рисунок 2.3** (окончание). В—Д. Поверх бинта, повторяя его ход, наложите неэластичный лейкопластырь.

полоски, наоборот, кладут снаружи внутрь. Обратите внимание, что слова «горизонтальные» и «вертикальные» употребляются здесь в соответствии с анатомической позицией (то есть положением стоя).

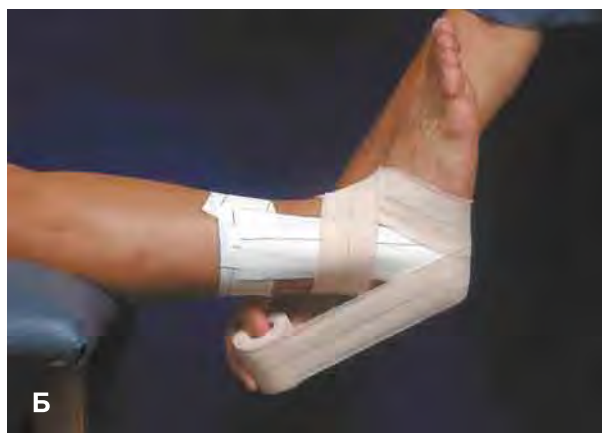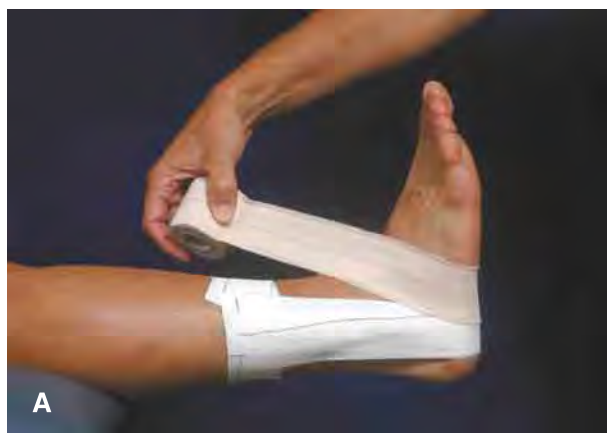Самая частая ошибка при наложении такой повязки — это слишком тугое наложение якорной полоски на стопу. Под действием веса тела стопа уплощается, и сильно давящая якорная полоска становится чрезвычайно неудобной. Якорную по-

лоску на стопу нужно класть как можно ближе к голеностопному суставу. Для большей подвижности в суставе эту полоску можно вообще не накладывать.

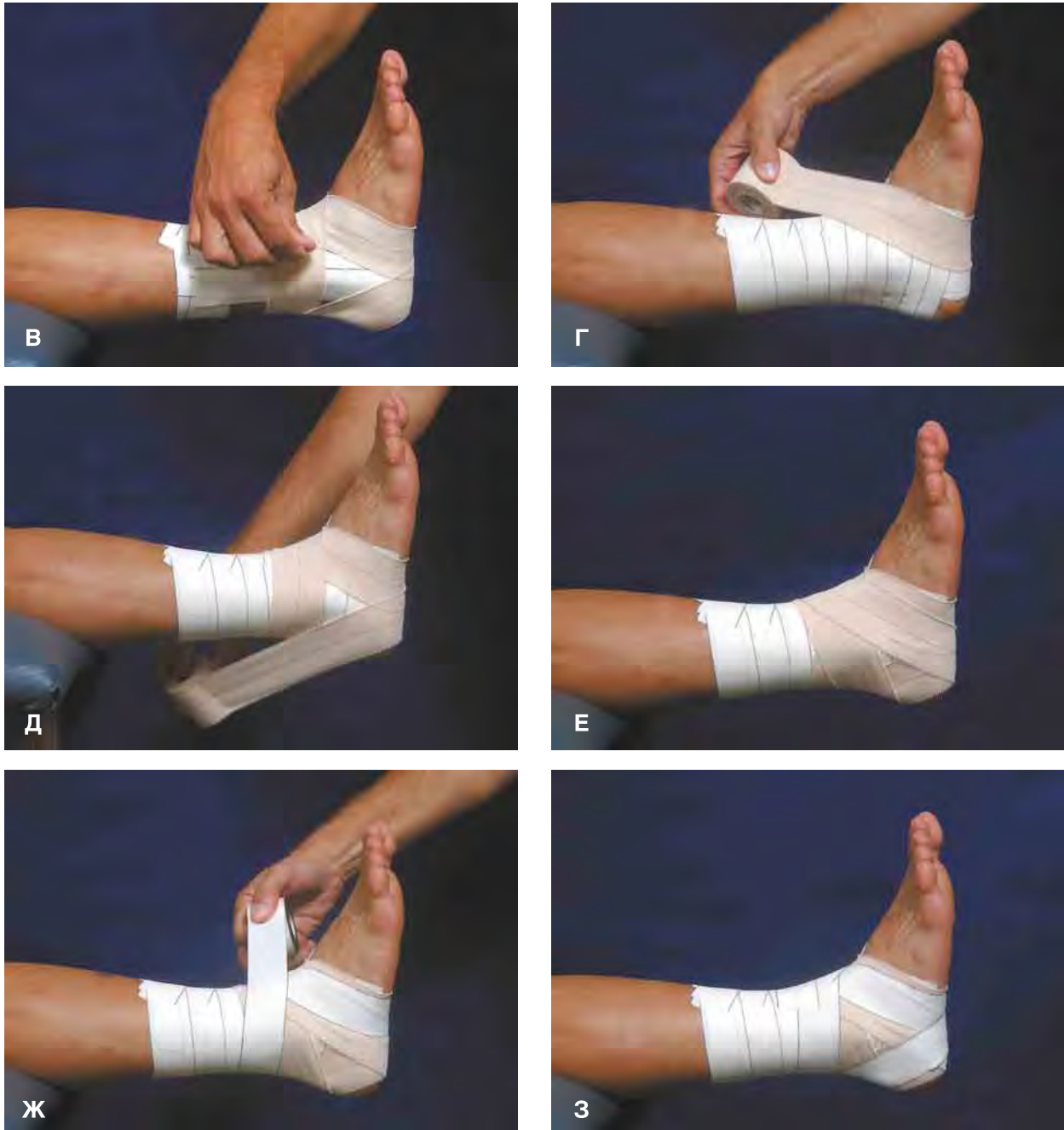### Другие варианты

Для повязки можно воспользоваться неэластичным бинтом длиной около 180 см в сочетании с несколькими полосками лейкопластыря (рис. 2.3). Такой бинт представляет собой более дешевую замену лейкопластырю, хотя бинтовые повязки и уступают лейкопластырным в эффективности.

При наложении закрытой плетеной повязки неэластичный лейкопластырь можно сочетать с эластичным (рис. 2.4). Этот вариант подходит для спортсменов, которым нет необходимости настолько ограничивать подвижность в суставе, как это делает повязка из неэластичного лейкопластыря.



**Рисунок 2.4.** Сочетание эластичного и неэластичного лейкопластыря при наложении повязки. А—Б. Если от повязки не требуется высокой жесткости, то поверх вертикальных полосок из неэластичного лейкопластыря восьмиобразными турами с охватом пятки кладется эластичный лейкопластырь.



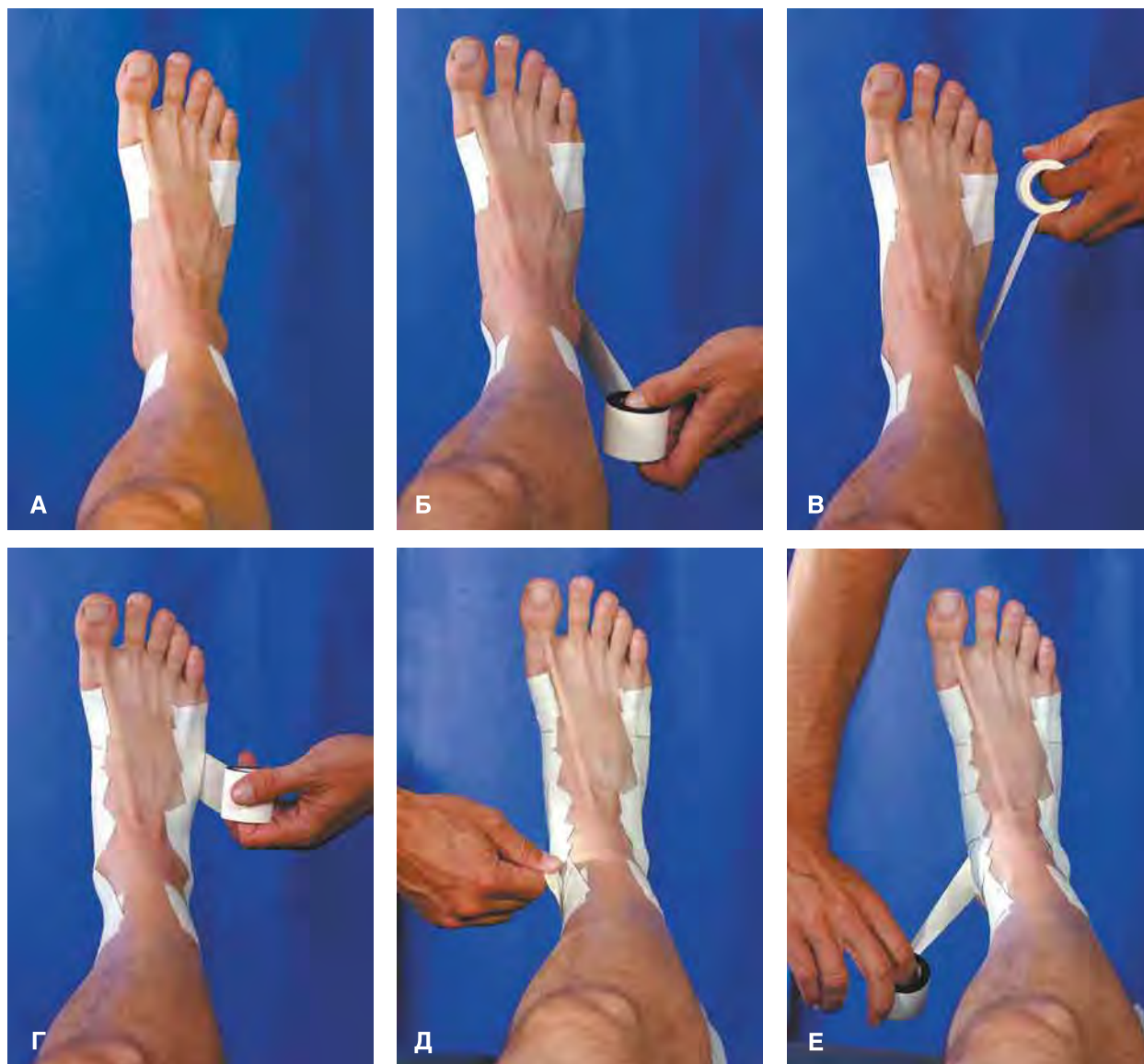**Рисунок 2.4** (окончание). **В.** Эластичный лейкопластырь кладут вокруг голени вплоть до якорных полосок; затем можно сделать несколько восьмиобразных туров с охватом пятки полосками неэластичного лейкопластыря. **Г—Е.** Для большей жесткости можно наложить обычную закрытую плетеную повязку полосками неэластичного лейкопластыря, а затем сделать несколько восьмиобразных туров с охватом пятки эластичным лейкопластырем. **Ж—З.** В заключение, поверх эластичного лейкопластыря, можно наложить несколько восьмиобразных туров с охватом пятки неэластичным лейкопластырем.

### Открытая плетеная повязка

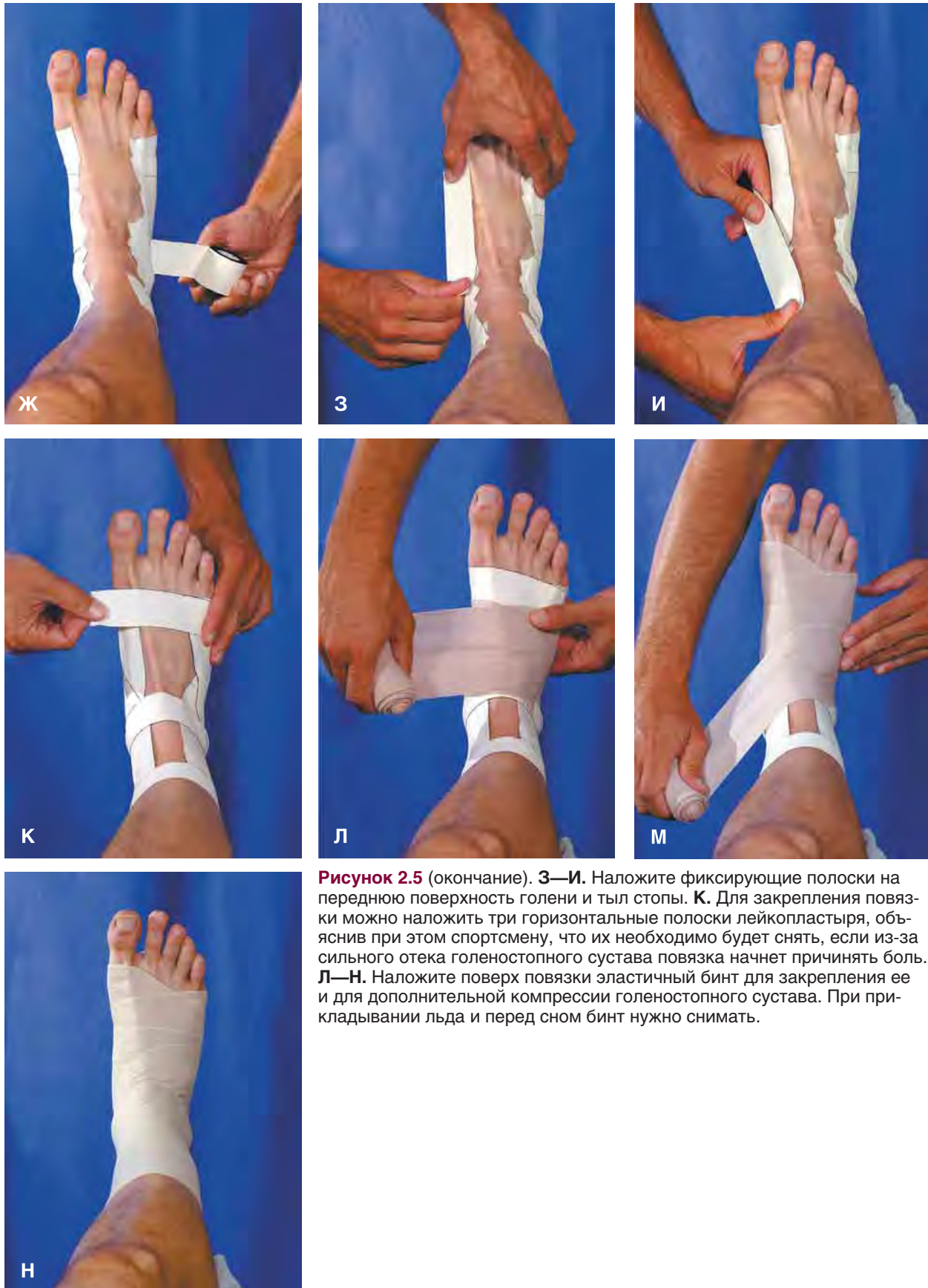Данная повязка накладывается на голеностопный сустав при острой травме. Она сходна с закрытой плетеной повязкой, но оставляет тыл стопы открытым (рис. 2.5). В некоторых случаях, для большей компрессии сустава, поверх лейкопластырной повязки можно наложить эластичный бинт. При этом спортсмену сообщают, что на ночь бинт

нужно снимать, а лейкопластырную повязку оставлять нетронутой.

Помимо повязки спортсмену, перенесшему острую травму голеностопного сустава, могут потребоваться костыли. Их подбирают так, чтобы они упирались в землю примерно на 15 см снаружи и спереди от стоп и чтобы между подмышечными впадинами и верхом костылей оставалось свободное пространство шириной 2—3 пальца. Локти



**Рисунок 2.5.** Открытая плетеная повязка на голеностопный сустав для его компрессии и укрепления при острой травме. **А.** Повязку начинают с наложения проксимальной и дистальной якорных полосок, оставляющих открытыми переднюю поверхность голени и тыл стопы. **Б.** Для защиты от подворота стопы внутрь наложите вертикальную полоску лейкопластыря с медиальной стороны голени на латеральную. **В.** Горизонтальные подковообразные полоски накладывают так же, как и при закрытой плетеной повязке, но оставляя переднюю поверхность голени и тыл стопы открытыми. **Г—Д.** Накладывайте вертикальные полоски и подковообразные полоски до полного закрытия подошвенной поверхности стопы и задней поверхности голени. Используйте отдельные полоски лейкопластыря для охвата пятки с медиальной (**Е**) и латеральной (**Ж**) стороны.



**Рисунок 2.5** (окончание). **З—И.** Наложите фиксирующие полоски на переднюю поверхность голени и тыл стопы. **К.** Для закрепления повязки можно наложить три горизонтальные полоски лейкопластыря, объяснив при этом спортсмену, что их необходимо будет снять, если из-за сильного отека голеностопного сустава повязка начнет причинять боль. **Л—Н.** Наложите поверх повязки эластичный бинт для закрепления ее и для дополнительной компрессии голеностопного сустава. При прикладывании льда и перед сном бинт нужно снимать.