

Синдром Смит—Магенис

ОМIM: 182290

Отличительные признаки: широкое лицо, гипоплазия средней части лица, брахицефалия, брахидактилия, задержка речевого развития

Энн Смит с соавт. впервые описала этот синдром в 1982 г., а в 1986 г. совместно с Эллен Магенис полнее обрисовала его клиническую и цитогенетическую картину. Дополнительные сведения о синдроме, в том числе о присущих ему поведенческих расстройствах, предоставили Роберт Страттон с соавт. и Фрэнк Гринберг с соавт. Известно более 100 наблюдений; частота составляет не менее 1:25 000 новорожденных.

Частые симптомы

Рост. Медленная прибавка в весе на первом году; задержка роста.

Психомоторное развитие. Мышечная гипотония в грудном возрасте; IQ колеблется от 20 до 78 (у большинства между 40 и 54); задержка речевого развития (моторная речь страдает больше сенсорной); низкий хриплый голос; расстройства сна; саморазрушительное поведение: ребенок бьется головой, кусает руки, выгрызает или выдергивает ногти (онихотилломания), засовывает инородные тела в естественные отверстия тела (полиэмболокойломания).

Голова. Брахицефалия; плоское, широкое лицо; гипоплазия средней части лица; широкая переносица; выпуклый лоб; сросшиеся брови; приоткрытый рот с шатровидной верхней губой; нижняя микрогнатия, со временем переходящая в прогнатия; низко посаженные уши и другие аномалии ушей.

Конечности. Широкие короткие кисти; брахидактилия; тугоподвижность локтевых суставов; плоскостопие; варусная стопа.

Прочее. Врожденные пороки сердца; пороки развития почек, особенно удвоение чашечно-лоханочной системы; аномалии головного мозга, в первую очередь расширение желудочков; аномалии глаз, в том числе косоглазие, близорукость, микрокорнея и дисплазия радужки; смешанная тугоухость; сколиоз; низкая болевая чувствительность.

Редкие симптомы

Микроцефалия; краниосиностоз; монголоидный разрез глаз; нижняя микрогнатия (в грудном возрасте); пятна Брашфилда; сочетанные или изолированные расщелины верхней губы и неба; колобома радужки; небно-глоточная недостаточность; аномалии гортани (полипы, отек, узелки, парез голосовых складок); раздвоение переднего конца ребра (вилка Лушки); клиновидные позвонки; клинодактилия V пальца рук; высокие подушечки пальцев; лимфатический отек кистей и стоп; укорочение или искривление локтевой кости; крипторхизм; легкий гипотиреоз; сниженный уровень иммуноглобулинов; атрезия тощей кишки; экстрофия мочевого пузыря.

Течение и прогноз

Характерный фенотип чаще формируется только к старшему детскому или подростковому возрасту. Постепенно лоб становится все более выпуклым, увеличивается нижняя челюсть, становится заметнее брахидактилия, огрубляются черты лица и голос. Онихотилломания (следствие низкой болевой чувствительности) обычно появляется не раньше 5—6 лет, но другие самоповреждающие действия (удары головой, кусание рук) иногда наблюдаются уже на втором году жизни. Характерны расстройства сна: раннее засыпание (около 8 часов вечера), прерывистый сон (1—3 пробуждения за ночь), очень раннее утреннее пробуждение (в 4—6 часов) и сонливость в течение дня. Этот патологический ритм сна и бодрствования вызывает раздражительность и вспышки гнева.

Этиология

Болезнь обусловлена интерстициальной делецией хромосомного сегмента 17p11.2, которую трудно обнаружить, если разрешающая способность дифференциального окрашивания не достигает 500 полос. Боль-

шинство случаев спорадические, однако описано наследование от матери, имевшей мозаицизм по этой делеции. Поэтому при медико-генетическом консультировании всегда нужно исследовать кариотип родителей.

Примечание

Суточный ритм секреции мелатонина у больных инвертирован: основное количество гормона выделяется в дневное время. С этим могут быть связаны гиперактивность и другие поведенческие расстройства, поскольку ребенку приходится поддерживать бодрствование в период дневной секреции гормона.

Литература

Smith ACM et al: Deletion of the 17 short arm in the two patients with facial clefts. *Am J Hum Genet* 34(Suppl):A410, 1982.

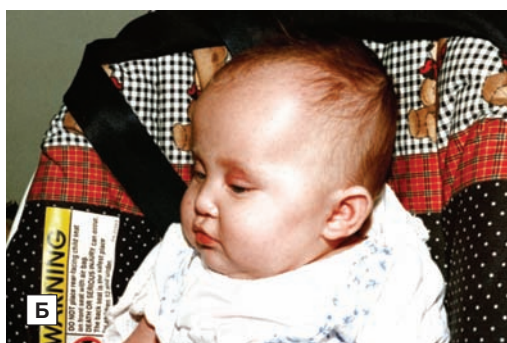Smith ACM et al: Interstitial deletion of (17)(p11.2p11.2) in nine patients. *Am J Med Genet* 24:383, 1986.

Stratton RF et al: Interstitial deletion of (17)(p11.2p11.2): Report of six additional patients with a new chromosome deletion syndrome. *Am J Med Genet* 24:421, 1986.

Greenberg F et al: Molecular analysis of the Smith-Magenis syndrome: A possible contiguous gene syndrome associated with del (17)(p11.2). *Am J Hum Genet* 49:1207, 1991.

Greenberg F et al: Multi-disciplinary clinical study of Smith-Magenis syndrome (Deletion 17p11.2). *Am J Med Genet* 62:247, 1996.

De Leersnyder H et al: Inversion of the circadian rhythm of melatonin in the Smith-Magenis syndrome. *J Pediatr* 139:111, 2001.



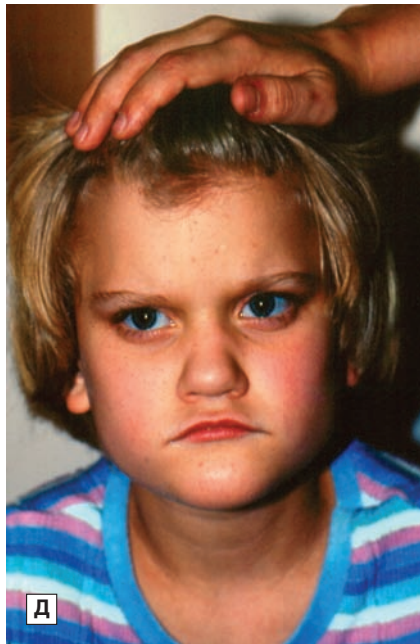
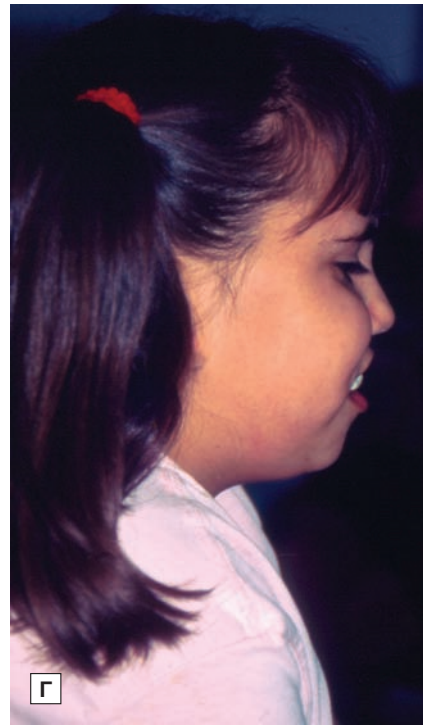

Рисунок 6.16. Синдром Смит—Магенис. А и Б. Грудной ребенок с брахицефалией, плоским лицом и выпуклым лбом, напоминающий больного синдромом Дауна. В—Д. Приоткрытый рот с шатровидной верхней губой и выступающие вперед верхние резцы. (А и Б публикуются с разрешения доктора Мэрилин Джонс из Детской больницы в Сан-Диего.)